REABILITAÇÃO ESTÉTICA E FUNCIONAL EM PACIENTE COM CÁRIE NA PRIMEIRA INFÂNCIA: RELATO DE CASO

Isabella Sichieri Germano **Alves**[1], Carla Oliveira **Favretto**[2], Liliana Carolina **Baéz-Quintero**[3], Laura Imbriani **Bento**[1], Natália Maria Castorino de **Oliveira**[3], Cristiane **Duque**[1], Marcelle **Danelon**[3*]

[1]Departamento de Odontologia, Universidade de Ribeirão Preto, Ribeirão Preto, São Paulo, Brasil.
[2]Departamento de Odontopediatria, Faculdade Morgana Potrich, Mineiros, Goiás, Brasil.
[3]Departamento de Odontologia Preventiva e Restauradora, Faculdade de Odontologia, Universidade Estadual Paulista, Araçatuba, SP, Brasil.

Palavras-chave: Cárie Dentária. Reabilitação Bucal. Odontopediatria.

RESUMO

Introdução: Cárie na Primeira Infância (CPI) é o termo utilizado para descrever a cárie dentária em crianças menores de 6 anos de idade. **Objetivo**: Relatar o tratamento reabilitador estético e funcional de uma criança com CPI. **Relato do caso**: Paciente do sexo masculino, 5 anos de idade, compareceu à clínica de Odontopediatria da Faculdade de Odontologia de Araçatuba (FOA/UNESP), acompanhado pela mãe, que relatou como queixa principal dor e presença de cárie. Ao exame clínico intrabucal, constatou-se na arcada superior lesões de cárie em todos os dentes, exceto nos dentes 55, já restaurado, e dente 65, hígido. Na arcada inferior, lesões de cárie foram observadas nos dentes 74 e 84. Após diagnóstico clínico e radiográfico, optou-se por realizar a confecção de coroa de aço para os dentes 74 e 84, exodontia dos dentes 51, 52, 61 e 64, instalação de aparelho mantenedor de espaço funcional removível e restaurações dos demais dentes afetados com compósito resinoso. **Conclusão**: Foi possível recuperar as funções estéticas, fonéticas e mastigatórias do paciente, colaborando para a melhora da autoestima da criança, o que gerou satisfação dos familiares. A educação em saúde bucal realizada com a criança e os responsáveis foi essencial para o sucesso do tratamento e a manutenção da saúde bucal.

Keywords: Dental Caries. Oral Rehabilitation. Pediatric Dentistry.

ABSTRACT

Introduction: Early Childhood Caries (ECC) is the term used to describe dental caries in children under 6 years of age. **Objective**: Report the aesthetic and functional rehabilitation treatment of a child with ECC. **Case report**: A 5-year-old male patient was attended at the to the Pediatric Dentistry Clinic of the Araçatuba Dental School (FOA/UNESP), accompanied by his mother, who reported pain and dental caries as the main complaint. On intraoral clinical examination, caries lesions were found in all upper teeth, except for tooth 55, already restored, and tooth 65, healthy. In the lower arch, caries lesions were observed in teeth 74 and 84. After clinical and radiographic diagnosis, it was decided for the manufacture of steel crown for teeth 74 and 84, extraction of teeth 51, 52, 61 and 64, installation of removable functional space maintenance device and restorations of the other affected teeth with composite resin. **Conclusion**: In view of the treatment performed, it was possible to recover the aesthetic, phonetic and masticatory functions, contributing to the improvement of the child's self-esteem as well as satisfaction of family members. Oral health education carried out with the child and his parents was essential for the success of the treatment and the maintenance of oral health.

Submitted: February 25, 2021
Modification: Juny 19, 2021
Accepted: July 05, 2021

***Correspondence to:**
Marcelle Danelon
Address: Rua José Bonifácio, 1193, Centro, Araçatuba – SP, Brazil.
Zip code 16015-050.
Telephone number: +55 (18) 3636-3235
E-mail: marcelledanelon@hotmail.com

INTRODUÇÃO

A cárie é uma doença crônica de caráter multifatorial. Fatores como a má higiene bucal, hábitos alimentares inadequados, alterações na composição da saliva e colonização microbiana influenciam o metabolismo das bactérias sobre os dentes, acelerando o processo de desmineralização da superfície dentária.[1] A cárie na primeira infância (CPI) é definida como a presença de uma ou mais superfícies cariadas (cavitada ou não cavitada), perdidas ou restauradas (devido à cárie) em qualquer dente decíduo de uma criança com menos de seis anos de idade, sendo considerada um problema de saúde pública.[2] Na evolução da doença e dos aspectos clínicos observam-se lesões de mancha branca próximas à margem gengival dos incisivos superiores, evoluindo para cavitação, posteriormente atingindo os molares superiores e inferiores decíduos.[3] Os incisivos superiores e molares superiores são os mais susceptíveis a lesões de cárie e os incisivos inferiores são menos susceptíveis devido à proteção salivar secretada pela glândula sublingual.[4]

O tratamento para a CPI dependerá do estágio das lesões, da idade e do comportamento da criança durante o tratamento odontológico, além da colaboração dos pais. Inicialmente, o tratamento é feito eliminando gradualmente os maus hábitos, como ingestão de líquidos e alimentos açucarados. Feito isto, lesões em estágio inicial receberão o tratamento conservador, utilizando a aplicação tópica de flúor, associado a uma higiene adequada com dentifrícios fluoretados. Em casos mais graves é feito o tratamento restaurador com cimento de ionômero de vidro, compósitos resinosos, coroas de resina, coroas de acetato e coroas de aço.[5] Em casos extremos é feito o tratamento endodôntico ou exodontia quando há destruição coronária extensa que impossibilite tratamentos restauradores.

A perda precoce dos dentes decíduos poderá acarretar problemas na mastigação, deglutição, fonética e estética, instalação de hábitos deletérios, como a interposição lingual ou posição inadequada da língua, perda de espaço, desequilíbrio oclusal e dificuldades na fala.[6] Nesses casos, pode ser feita a instalação de aparelhos mantenedores de espaço e próteses removíveis que têm como principal função manter espaços no arco dentário para a correta erupção dos dentes permanentes, prevenir ou corrigir hábitos deletérios, melhorar a função, fonação e o aspecto psicológico da criança e dos pais.[7] Além destes, as coroas de aço têm recebido grande destaque na preservação da estrutura dentária de molares decíduos.[8] O objetivo do presente estudo foi relatar o tratamento reabilitador estético e funcional de uma criança, com cárie na primeira infância, assim como orientar ao odontopediatra as múltiplas opções do tratamento reabilitador infantil.

RELATO DO CASO

Paciente do sexo masculino, 5 anos de idade, compareceu à clínica de Odontopediatria da Faculdade de Odontologia de Araçatuba (FOA/UNESP), acompanhado pela mãe, relatando dor na região dos dentes 51, 52, 61 e 64. Durante a anamnese, a mãe relatou que a criança fazia consumo de doces várias vezes ao dia, e que a higienização era precária, embora utilizasse dentifrício com 1100 ppm de flúor. Ainda, mencionou que a criança tinha dificuldade no relacionamento social com os colegas por apresentar dentes "estragados" (Figura 1A-F). Em relação à saúde geral, não foi relatada nenhuma alteração sistêmica. Diante da exposição dos fatos o profissional conversou com o paciente e a responsável, motivando-os quanto à importância de adotar medidas iniciais interceptativas para garantir o sucesso do tratamento. Ao exame clínico intrabucal e radiográfico observou-se extensa destruição coronária, além de lesão e reabsorção periapical, devido à presença de lesão cariosa nos dentes 51, 52, 61 e raiz residual do dente 64 (Figura 1A-H), além da ausência do dente 62. Verificou-se também lesões de mancha branca ativas nos dentes 71 e 81 e lesões cavitadas ativas nos dentes 53, 63, 72, 74, 82 e 84. Apenas os dentes 55 (já restaurado), 65 e 75 estavam livres de cárie (hígidos). Após diagnóstico clínico e radiográfico optou-se em realizar a confecção de coroa de aço para os dentes 74 e 84, exodontia dos dentes 51, 52, 61 e 64, instalação de aparelho mantenedor de espaço funcional removível na arcada superior, substituindo os dentes extraídos, e restaurações dos dentes afetados com compósito resinoso. O plano de tratamento proposto incluiu também aplicação tópica de flúor, motivação, medidas de instrução de higiene oral e dieta em todas as sessões. Essas sessões eram realizadas a cada sete dias.

Inicialmente procedeu-se com a restauração dos dentes 53 e 63. Para isto, após remoção de tecido cariado com curetas de dentina, foi feito isolamento relativo com rolete de algodão. A seguir, realizou-se condicionamento ácido (ácido fosfórico, 37%, Biodinâmica®) por 15 segundos (Figura 2A). Os dentes foram lavados e na sequência aplicou-se o sistema adesivo (Adper Single Bond 2, 3M®) (Figura 2B). Após fotopolimerização, iniciou-se a inserção do compósito resinoso (Resina Filtek Z350 XT, cor A2, 3M®) (Figura 2C). A Figura 2D mostra o aspecto clínico final dos dentes 53 e 63 após restauração. Para os demais dentes com lesões cavitadas (72 e 82) institui-se como tratamento restauração com cimento de ionômero de vidro, e para aqueles com lesões de mancha branca ativa (71 e 81) aplicação tópica de verniz fluoretado.

Para a exodontia dos dentes 51, 52, 61 e raiz residual

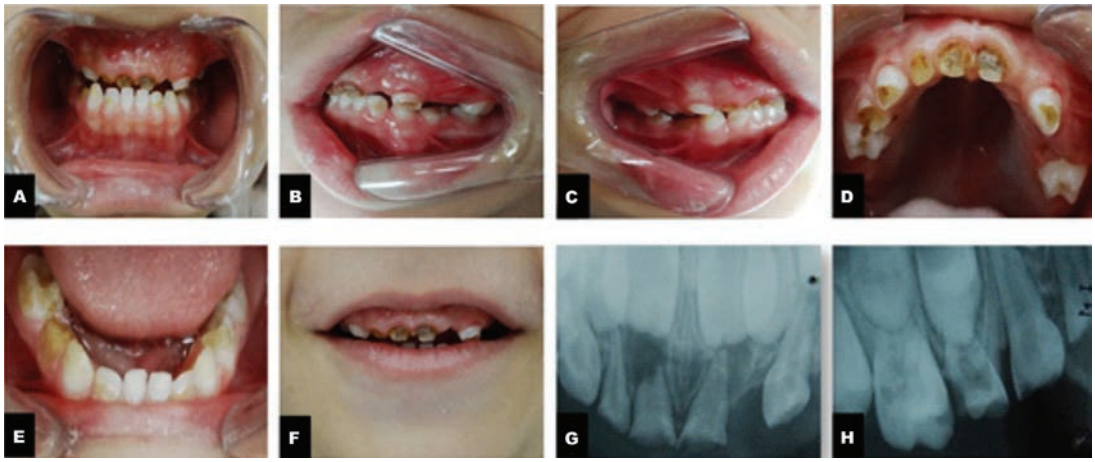

Figura 1: *A) Aspecto clínico inicial – vista frontal. B) Aspecto clínico inicial – vista lateral esquerda. C) Aspecto clínico inicial – vista lateral direita. D) Aspecto clínico inicial – vista oclusal superior. E) Aspecto clínico inicial – vista oclusal inferior. F) Aspecto clínico inicial – vista frontal-posição de repouso. G) Aspecto radiográfico inicial-região anterior superior. H) Aspecto radiográfico inicial-região posterior superior.*

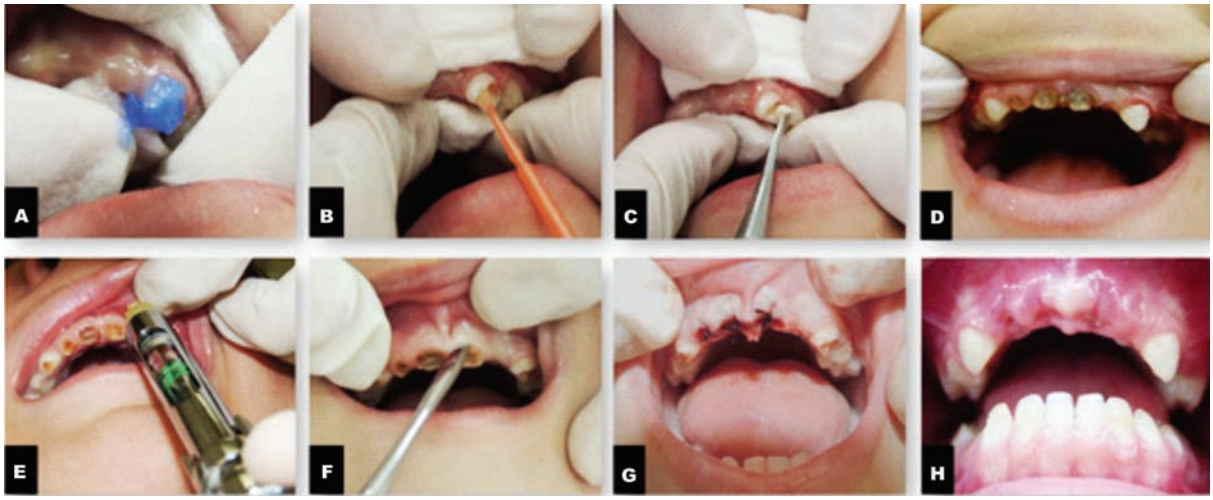

Figura 2: *A) Condicionamento ácido. B) Aplicação de sistema adesivo. C) Inserção de compósito resinoso. C) Aspecto clínico final após restauração dos dentes 53 e 63. D) Anestesia terminal infiltrativa (Mepivacaína a 3%). E) Sindesmotomia. F) Aspecto clínico final após sutura. G) Aspecto clínico final após 7 dias da exodontia.*

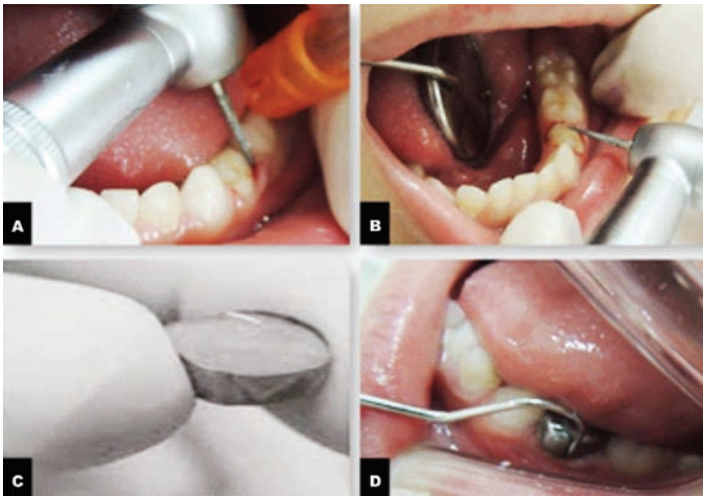

Figura 3: *(A e B) Preparo dentário para recebimento de cora de aço. C) Inserção de cimento de ionômero de vidro na coroa de aço. D) Cimentação e adaptação da coroa de aço.*



Figura 4: *A) Aspecto clínico final após restauração com compósito resinoso e coroas de aço-vista lateral direita. B) Aspecto clínico final após restauração com compósito resinoso e coroas de aço-vista lateral esquerda. C) Aspecto clínico final após restauração com compósito resinoso e coroas de aço-vista frontal. D) Aspecto clínico final – vista oclusal superior com mantenedor de espaço funcional removível. E) e F) Aspecto clínico final – vista frontal com mantenedor de espaço funcional removível.*

do dente 64, inicialmente realizou-se anestesia tópica com Benzotop® por 3 minutos, seguida de anestesia terminal infiltrativa dos nervos alveolar superior anterior e médio com Mepivacaína a 3% (Figura 2E). A seguir procedeu-se com a sindesmotomia utilizando hollemback 3s (Duflex®) (Figura 2F) e avulsão com fórceps infantil, seguida da sutura do alvéolo com fio de seda 4.0 (Figura 2G). Após 7 dias, paciente retornou à clínica para a remoção da sutura (Figura 2H).

Os dentes 74 e 84 foram preparados (Figura 3A-B) utilizando-se uma ponta diamantada cônica 3203 (KG Sorensen®), a qual promoveu uma redução oclusal, além de um desgaste proximal de aproximadamente 1mm, terminando abaixo da margem gengival, para evitar formação de degrau ou saliências próximos à gengiva, o que poderia dificultar a adaptação da coroa. Com o uso de um compasso de ponta seca, o tamanho da coroa de aço (3M®) a ser utilizada foi selecionado baseando-se no comprimento mesio-distal dos remanescentes dentários (74 e 84). Previamente a etapa de prova da coroa de aço, o paciente foi instruído a morder, verificando possíveis contatos em relação cêntrica. Após o preparo e ajuste na coroa de aço, foi colocado cimento de ionômero de vidro para cimentação (GC Fuji Plus C®) no interior da mesma, (Figura 3C). A coroa foi colocada sobre os dentes previamente preparados (Figura 4d), tomando-se o cuidado de remover os excessos após correta adaptação. A Figura 4A-F mostra o aspecto clínico final após reabilitação oral com compósito resinoso, mantenedor de espaço funcional removível (com dentes de estoque na região do 51, 52, 61 e 64) e coroas de aço. Após a reabilitação oral, a criança retornou mensalmente para avaliação do risco e atividade de cárie, acompanhamento dos procedimentos reabilitadores, bem como para instrução de higiene oral e dieta.

DISCUSSÃO

Considerando a idade do paciente (5 anos), o número de dentes afetados e a gravidade das lesões foi dado o diagnóstico de CPI. Entre as principais complicações e consequências desta patologia encontram-se alterações nas funções mastigatória, fonética e estética, no desenvolvimento dos maxilares, perda de espaço por exodontias prematuras e impacto negativo na qualidade de vida da criança.[2] Neste caso clínico, a fim de evitar estas complicações se instaurou um plano de tratamento que incluiu adequação do meio bucal (restaurações com compósito resinoso e exodontias) e reabilitação da função e da estética (coroas de aço e mantenedor de espaço funcional), tratamentos de eleição em crianças com CPI.[9-12]

Para o tratamento da CPI se podem realizar diferentes tipos de intervenção que dependerão da progressão da enfermidade e do comportamento da criança. Podem ser incluídas desde abordagens não invasivas, como o uso de diamino fluoreto de prata, verniz fluoretado e dentifrício fluoretado; até abordagens mais invasivas usando compósito resinoso, amálgama, cimento de ionômero de vidro ou coroas de aço. A longevidade desses materiais restauradores é variável; para as restaurações em amálgama pode ser de até 58%, compósitos resinosos 62% e cimento de ionômero de vidro convencionais de 33%.[13] Outra abordagem no tratamento da cárie dentária em crianças é o tratamento

restaurador atraumático, que está baseado na remoção de tecido cariado fazendo somente uso de instrumentos manuais, sendo o cimento de ionômero de vidro o material restaurador de preferência.[10] No presente caso clínico foi usada a abordagem preconizada pela Academia Americana de Odontopediatria,[2] na qual a remoção da cárie é realizada com instrumentos manuais e a restauração posterior com um material adesivo. Esta técnica é usada para o controle da cárie em crianças com múltiplas lesões de cárie.[14]

Os materiais mais comumente usados na restauração de lesões cariosas cavitadas são os compósitos resinosos e o cimento de ionômero de vidro (CIV); a escolha dependerá das necessidades do paciente, propriedades mecânicas e objetivo do tratamento. Neste caso, optou-se por usar compósito resinoso na reabilitação dos dentes 53 e 63 devido ao melhor polimento, lisura e estética favorável.[12]

Nos dentes 74 e 84 foram colocadas coroas de aço, tratamento que tem mostrado êxito em crianças com alto risco de cárie, uma vez que apresentam menor taxa de perda (5,4%) quando comparadas a dentes tratados com compósitos resinosos (21,4%).[8,15] As coroas de aço apresentam boa estabilidade e retenção e são indicadas para reabilitações de primeiros e segundos molares, e para crianças com lesões de cárie extensas e com alto risco de desenvolvimento de novas lesões.[8]

Para obter resultados favoráveis nos tratamentos realizados, as coroas de aço devem ter uma adequada adaptação marginal que permita preservar a saúde periodontal e uma oclusão funcional. No presente caso, as seleções das coroas de aço foram feitas previamente ao preparo dos dentes, sendo o espaço mésio-distal medido com compasso de ponta seca, com o intuito de delimitar com precisão o tamanho da coroa. A seguir, protegeu-se as regiões proximais dos dentes com tira de aço para que cuidadosamente fosse realizada a eliminação das áreas retentivas dos dentes e rebaixamento proximal e oclusal de 1,0 mm. Após procedeu-se com o recorte da porção cervical da cora para impedir a ocorrência de isquemia na área de recebimento da coroa. Durante todo o período que compreendeu desde o ajuste das coroas até a fase de cimentação, a criança apresentou-se com um comportamento bastante colaborador.

Na reabilitação dos dentes anteriores foi usado um mantedor de espaço funcional removível com a finalidade de devolver a estética e a autoestima da criança, além de ajudar a manter as funções fonética e mastigatória do paciente.[16] Outra opção de reabilitação na região anterior é a confecção de pinos intrarradiculares e a restauração coronária com compósito resinoso, no entanto precisa-se avaliar algumas condições clínicas para seu uso, como integridade da porção radicular, grau de rizólise do dente, rizogênese do sucessor permanente, presença de reabsorção patológica e lúmen do canal radicular.[17] Neste caso não foi possível colocar pinos intrarradiculares nos dentes 51, 52 e 61 uma vez que apresentavam lesões periapicais extensas impossibilitando o tratamento endodôntico, e pouca estrutura dentária remanescente na qual se pudesse aderir a posterior restauração. Após a exodontia dos dentes, a sutura foi realizada com o intuito de coaptar as bordas da ferida cirúrgica, uma vez que os dentes permanentes sucessores encontravam-se no estágio 6 de Nolla, sem formação radicular. Destaca-se que para o presente caso, o anestésico local de escolha foi a Mepivacaína, a qual possui propriedade vasodilatadora branda fornecendo uma duração mais longa da anestesia do que, a maioria dos outros anestésicos locais quando a droga é administrada sem vasoconstritor.[18]

O principal fator de risco para a CPI é a exposição a açúcares na dieta. Todavia, outros fatores como hábitos de higiene oral, estado de saúde, educação dos pais, entorno social, cultural e econômico, acesso a programas de fluoretação e serviços de atenção precisam ser avaliados.[19] Para controlar estes fatores, realiza-se a educação em saúde bucal com motivação aos pais e a criança a fim de evitar o surgimento de novas lesões de cárie, mudar hábitos de higiene oral, e favorecer o estabelecimento de uma dentição permanente saudável no futuro. A mudança dos hábitos de higiene oral e de alimentação deve ser o principal objetivo do tratamento da CPI, pois favorecerá não só a diminuição do risco de novas lesões, mas também a modificação do estilo de vida das famílias.

Entre as limitações do caso clínico está o uso de um mantenedor de espaço removível, pois sua eficácia na manutenção do espaço do primeiro pré-molar superior esquerdo dependerá do tempo de uso e aceitação da criança. Também ao incluir a região anterior é necessário monitorar a irrupção dos dentes permanentes para ajustá-lo gradativamente. Por ser considerado um paciente com alto risco de cárie, é importante monitorar os hábitos de higiene oral e realizar aplicação profissional de flúor periodicamente.

A prevenção e tratamento da CPI continua sendo um desafio para a Odontologia. Na literatura, são descritas várias técnicas e materiais restauradores que podem ser usados, no entanto sua escolha dependerá das condições clínicas de cada paciente. A descrição deste caso clínico refere-se ao tratamento de uma criança com diferentes estágios de desenvolvimento da doença e pode servir como guia para dentistas e/ou odontopediatras na reabilitação de casos semelhantes.

CONCLUSÃO

Concluiu-se que houve uma recuperação das funções estéticas, fonéticas e mastigatórias do paciente; colaborando para a melhora da autoestima da criança e gerando satisfação dos familiares. O trabalho de educação em saúde bucal com a criança e os responsáveis foi essencial para o sucesso do tratamento e a manutenção da saúde bucal.

REFERÊNCIAS

1. Veena RL, Nagarathna C. Correlation of streptococcus mutans and streptococcus sobrinus colonization with and without caries experience in preschool children. Indian J Dent Res. 2020 Feb;31(1):73-79. doi: 10.4103/ijdr.IJDR_432_18.

2. American Academy of Pediatric Dentistry. Policy on Early Childhood Caries (ECC): Classifications, Consequences, and Preventive Strategies. AAPD. 2019-2020;40(6):60-62.

3. Pitts NB, Baez RJ, Diaz-Guillory C, Donly KJ, Alberto Feldens C, McGrath C, et al. Early Childhood Caries: IAPD Bangkok Declaration. Int J Paediatr Dent. 2019 May 17;29(3):384 386. doi: 10.1111/ipd.12490.

4. Alazmah A. Early childhood caries: a review. J Contemp Dent Pract. 2017 Aug 1;18(8):732-737. doiI: 10.5005/jp-journals-10024-2116.

5. Pineda IC, Osorio SRG, Franzin LCS. Cárie precoce da primeira infância e reabilitação em odontopediatria. Rev Uningá Review. 2014 Jul-Set;19(3):51-55.

6. Kalia G, Tandon S, Bhupali NR, Rathore A, Marthur R, Rathore K. Speech evaluation in children with missing anterior teeth and after prosthetic rehabilitation with fixed functional space maintainer. J Indian Soc Pedod Prev Dent. 2018 Oct-Dec;36(4):391-395. doi: 10.4103/JISPPD.JISPPD_221_18.

7. Cui T, Xu Q, Wu Y, Yang X, Li T, Sun H. Longitudinal Follow-up Survey of Effects of Oral Comprehensive Healthcare Measures on Early Childhood Caries. Oral Health Prev Dent. 2020;18(2):197-203. doi: 10.3290/j.ohpd.a43347.

8. Seale NS, Randall R. The Use of Stainless-Steel Crowns: A Systematic Literature Review. Pediatr Dent. 2015 Mar-Apr;37(2):145-160.

9. Grund K, Goddon I, Schüler IM, Lehmann T, Heinrich W. Clinical consequences of untreated dental caries in German 5- and 8-year-olds. BMC Oral Health. 2015 Nov 4;15:140. doi: 10.1186/s12903-015-0121-8.

10. Seow WK. Early Childhood Caries. The Pediatric Clinics of North America. 2018 Oct;65(5):941-954. doi: 10.1016/j.pcl.2018.05.004.

11. Colak H, Dülgergil CT, Dalli M, Hamidi MM. Early childhood caries update: A review of causes, diagnoses, and treatments. J Nat Sci Biol Med. 2013 Jan;4(1):29-38. doi: 10.4103/0976-9668.107257.

12. Khare V, Nayak PA, Khandelwal V, Nayak UA. Fixed functional space maintainer: novel aesthetic approach for missing maxillary primary anterior teeth. BMJ Case Rep. 2013 Jun 3. doi: 10.1136/bcr-2013-009585.

13. Duangthip D, Chen KJ, Gao SS, Man LEC, Hung CC. Managing Early Childhood Caries with Atraumatic Restorative Treatment and Topical Silver and Fluoride Agents. Int J Environ Res Public Health. 2017 Oct 10;14(10):1204. doi: 10.3390/ijerph14101204.

14. Dorri M, Martinez-Zapata MJ, Walsh T, Marinho VCC, Sheiham A, Zaror C. Atraumatic restorative treatment versus conventional restorative treatment for managing dental caries. Cochrane Database of Systematic Reviews. 2017 Dec 28;12(12). doi: 10.1002/14651858.CD008072.pub2.

15. Gholman RR, Kassar WM, Meligy OAE. Dental Rehabilitation of a Child with Ectodermal Dysplasia: A Case Report. Int J Clin Pediatr Dent. 2019 Jul-Aug;12(4):362-365. doi: 10.5005/jp-journals-10005-1651.

16. Kalia G, Tandon S, Bhupali NR, Rathore A, Mathur R, Rathore K. Speech evaluation in children with missing anterior teeth and after prosthetic rehabilitation with fixed functional space maintainer. J Indian Soc Pedod Prev Dent. 2018 Oct-Dec;36(4):391-395. doi: 10.4103/JISPPD.JISPPD_221_18.

17. Verma L, Passi S. Glass fibre-reinforced composite post and core used in decayed primary anterior teeth: a case report. Case Rep Dent. 2011;2011:864254. doi: 10.1155/2011/864254.

18. Klingberg G, Ridell K, Brogårdh-Roth S, Vall M, Berlin H. Local analgesia in paediatric dentistry: a systematic review of techniques and pharmacologic agents. Eur Arch Paediatr Dent. 2017 Oct;18(5):323:329. Epub 2017 Sep 14. doi: 10.1007/s40368-017-0302-z.

19. Phantumvanit P, Makino Y, Ogawa H, Rugg-Gunn A, Moynihan P, Petersen PE, et al. WHO Global Consultation on Public Health Intervention against Early Childhood Caries. Community Dent Oral Epidemiol. 2018 Jun;46(3):280-287. doi: 10.1111/cdoe.12362.