PROTOCOLO DE PULPECTOMIA PARA DENTES DECÍDUOS: UM GUIA CLÍNICO E PRÁTICO BASEADO EM EVIDÊNCIAS CIENTÍFICAS

Laura Guimarães **Primo**[1*], Andréa Vaz Braga **Pintor**[1], Michelle Jenné **Allegretto**[1], Mariana Coutinho **Sancas**[1], Maysa Lannes **Duarte**[1], Roberta **Barcelos**[2], Aline de Almeida **Neves**[1]

[1]Departamento de Odontopediatria e Ortodontia, Universidade Federal do Rio de Janeiro - UFRJ, Rio de Janeiro, Rio de Janeiro, Brasil.
[2]Departamento de Formação Específica, ISNF, Universidade Federal Fluminense - UFF, Nova Friburgo, Rio de Janeiro, Brasil.

Palavras-chave: Pulpectomia. Dente decíduo. Protocolos clínicos.

RESUMO

O procedimento de pulpectomia em dentes decíduos consiste na remoção total do tecido pulpar com inflamação irreversível ou com necrose, preparo químico-mecânico e obturação com material reabsorvível, com o intuito de manter o dente o maior tempo possível na cavidade bucal, devolvendo função e saúde para o paciente infantil. Existem vários protocolos descritos na literatura, no entanto, não há consenso entre eles e poucos possuem acesso livre. Sendo assim, observa-se carência de um guia clínico e prático para nortear o cirurgião-dentista na realização desse procedimento durante o atendimento odontopediátrico. Portanto, o intuito deste trabalho é apresentar aos clínicos um protocolo de pulpectomia com altas frequências de sucesso clínico e radiográfico, baseado em evidências científicas, desenvolvido e aplicado pelo Grupo de Pesquisa de Endodontia em Odontopediatria da Universidade Federal do Rio de Janeiro (GEDOPED-UFRJ). O presente protocolo contempla indicações, contraindicações, tática operatória, materiais necessários e orientações para acompanhamento. Com esta publicação de maneira gratuita, de acesso livre e no idioma dominante do país, espera-se ampliar o alcance de odontopediatras e clínicos gerais que atendem crianças a um tratamento eficaz.

Keywords: pulpectomy, deciduous tooth, clinical protocols.

ABSTRACT

Pulpectomy in primary teeth consists of the complete removal of the irreversibly affected pulp or necrotic pulp tissue, chemical-mechanical preparation of the root dentin and filling root canals with a resorbable material, to keep the tooth as long as possible in the oral cavity, restoring function and health. There are several pulpectomy protocols described in the literature, however, there is no consensus among them and only few of them are open access. Therefore, there is a lack of clinical and practical guides to the practitioner in performing this procedure during pediatric dental care. The aim of this article is to present a clinically and radiographically successful pulpectomy protocol, based on scientific evidence, developed, and applied by the Research Group on Endodontics in Pediatric Dentistry at the Universidade Federal do Rio de Janeiro. This protocol includes indications, contraindications, operative techniques, materials, and guidelines for follow-up appointments. With this open access publication in Portuguese, we hope to disseminate an effective treatment and expand the outreach of a pulpectomy technique protocol to pediatric dentists and clinicians who treat children.

Submetido: 26 agosto, 2021
Modificado: 21 janeiro, 2022
Aceito: 10 fevereiro, 2022

***Autor para correspondência**:
Dra. Laura Guimarães Primo
Endereço: Rua Rodolpho Paulo Rocco, 325, Cidade Universitária, Rio de Janeiro, RJ, Brasil - CEP: 21941-913
Número de telefone: +55 (21) 3938-2098
E-mail: lauraprimo@odonto.ufrj.br

INTRODUÇÃO

Em Odontopediatria, o procedimento de pulpectomia em dentes decíduos, também conhecido como tratamento endodôntico radical, consiste na remoção total do tecido pulpar com inflamação irreversível ou necrótico, em decorrência de cárie ou trauma dentário, e tem como objetivo controlar a infecção e devolver saúde bucal.[1,2,3] Esse procedimento é amplamente realizado em Odontopediatria, apresenta variadas frequências de sucesso,[4] e possui vantagens como a manutenção do elemento dentário na cavidade bucal pelo maior tempo possível até sua esfoliação, preservando função, perímetro do arco, fala e estética. Como limitações apresenta tempo clínico elevado e necessidade de cooperação do paciente.

Para o sucesso desse tratamento, é importante realizar um diagnóstico preciso (Figura 1) e um preparo químico mecânico adequado. No entanto, a literatura apresenta diversos protocolos clínicos, com diferentes materiais, sem que haja um consenso.[4] Nesse sentido, é válido também ressaltar que o Brasil, por ser um país de proporções continentais, apresenta grande número de instituições de ensino e pesquisa, o que contribui para variedade de técnicas. Além disso, em muitos casos, o clínico geral sequer tem acesso a essas informações, justificando a ideia de apresentar, em revista gratuitas e de ampla divulgação, um protocolo de pulpectomia com frequência de sucesso entre 97% e 100%, em acompanhamentos a curto[5] e a longo prazo.[6,7,8] Assim, é fundamental um protocolo de amplo alcance para guiar o cirurgião-dentista, desde o diagnóstico até a escolha dos materiais e o cumprimento correto do passo a passo.[5,6]

Inicialmente, na anamnese, além dos dados pessoais e histórico médico, é necessário questionar o paciente e seu responsável em relação à presença de sintomatologia dolorosa atual ou pregressa associada ao dente. Relatos de dor de curta duração provocada por estímulo mecânico, térmico ou químico, normalmente são indicativos de polpa vital ou de condição inflamatória reversível. Dor espontânea, prolongada e que necessita de analgésico sugere inflamação irreversível aguda. Já os relatos de dor persistente que desaparecem com o tempo, geralmente sugerem necrose pulpar.[1,2] Além disso, deve-se atentar para a condição sistêmica do paciente, já que algumas situações contraindicam o tratamento, como é o caso dos pacientes imunocomprometidos, pré ou pós transplantados ou com risco de endocardite infecciosa.[1,2,3]

No exame clínico, é essencial uma avaliação minuciosa a fim de observar aspectos importantes como a presença de edema, abscesso gengival, fístula, localização da lesão de cárie e quantidade de remanescente dental. Quanto aos aspectos radiográficos, torna-se necessário observar a proximidade da lesão cariosa com a polpa, grau de reabsorção radicular, avaliar a região de furca, a presença e extensão de lesão perirradicular e se há rompimento da cripta do germe permanente. As indicações e contraindicações para pulpectomia se encontram no Quadro 1.[1,2]

Mediante o acesso restrito à livros e publicações científicas e considerando os vinte anos de pesquisas desenvolvidas no projeto de Pesquisa "Aspectos clínicos e laboratoriais da terapia pulpar em Odontopediatria", no Programa de Pós-graduação em Odontologia da Universidade Federal do Rio de Janeiro (UFRJ), este trabalho tem como objetivo apresentar aos clínicos um protocolo de pulpectomia com altas frequências de sucesso clínico e radiográfico, baseado em evidências científicas, desenvolvido e aplicado pelo Grupo de Pesquisa de Endodontia em Odontopediatria da UFRJ (GEDOPED-UFRJ).

CONDIÇÃO PULPAR	ANAMNESE	EXAME CLÍNICO	EXAME RADIOGRÁFICO
Pulpite irreversível	Dor espontânea ou ausência de dor	**Ausência** de fístula, abscesso, edema e/ ou mobilidade dentária	**Ausência** de radiolucência periapical e/ou inter-radicular, aumento do espaço do ligamento periodontal e descontinuidade da lâmina dura
Necrose pulpar	Ausência de dor	**Presença** de fístula, abscesso, edema e/ ou mobilidade dentária	**Presença** de radiolucência periapical e/ou inter-radicular, aumento do espaço do ligamento periodontal e descontinuidade da lâmina dura

Figura 1: *Condições pulpares para a realização de pulpectomia.*[1,2,3]

CARACTERÍSTICAS	INDICAÇÕES	CONTRAINDICAÇÕES
Clínicas	* Dor espontânea ou persistente * Dentes que sofreram trauma com exposição pulpar com intervalo de tempo superior a 24h * Presença fístula, edema ou abscesso * Dente com lesão de cárie extensa ou restauração insatisfatória associadas a sinais e sintomas de pulpite irreversível * Sangramento acentuado com coloração alterada (não está mais vermelho vivo) que não cessa após alguns minutos durante abertura coronária	* Alveólise * Estrutura dentária que não permita a realização de isolamento absoluto e/ou restauração final
Radiográficas	* Lesão de cárie ou restauração insatisfatória associadas a sinais de pulpite irreversível ou necrose * Solução da lâmina dura do dente decíduo * Reabsorção radicular interna	* Achado radiográfico de metamorfose calcificante * Perfuração do assoalho da câmara pulpar * Reabsorção radicular fisiológica ou patológica envolvendo mais de 2/3 de uma ou mais raízes * Presença de lesão perirradicular com extensão que promova rompimento da cripta do germe do sucessor permanente

Quadro 1: *Indicações e contraindicações para a realização de pulpectomia em dentes decíduos.*[1,2,3]

PROTOCOLO DE PULPECTOMIA

Tática Operatória (Figura 2) e Material Necessário (MN):[2,5,6,7,8,9,10,11,12,13,14,15]

1) Radiografia periapical inicial para diagnóstico e planejamento. MN: Película infantil ou adulto e posicionador.

2) Anestesia tópica – Fazer sob isolamento relativo, após secar completamente a mucosa da região. Aplicar o anestésico com auxílio de uma haste flexível com ponta de algodão, aguardar até que a mucosa fique com aspecto rugoso (aproximadamente, 3 minutos). Sempre que possível, realizar a quatro mãos. MN: abridor de boca, fio dental, roletes de algodão, haste flexível com ponta de algodão, anestésico tópico e sugador.

3) Anestesia local – Realizar a técnica da anestesia regional mais adequada ao dente a ser tratado. MN: abridor de boca, fio dental, seringa carpule, agulha extra curta ou curta e tubete anestésico.

4) Isolamento absoluto – Executar a técnica de isolamento que o profissional esteja mais apto e acostumado a realizar, acompanhada do grampo referente ao dente a ser tratado. MN: dique de borracha, caneta hidrocor, pinça perfuradora, pinça porta grampo, grampo, fio dental e arco de Ostby.

5) Acesso à câmara pulpar – Remover todo o tecido cariado com broca carbide em baixa rotação e/ou escavadores de dentina de tamanho compatível com a cavidade. Em seguida, realizar a trepanação com ponta diamantada esférica de alta rotação. Posteriormente, promover a forma de conveniência com uma broca tronco-cônica carbide com extremidade inativa (ex: EndoZ®). MN: kit clínico, caneta de alta rotação, broca carbide de baixa rotação, escavador de dentina, ponta diamantada esférica de alta rotação e broca tronco-cônica carbide com extremidade inativa;

6) Irrigação inicial da câmara pulpar – Realizar a irrigação da câmara pulpar com 5 mL de soro fisiológico estéril a 0,9% e aspiração simultânea, para melhor visualização da entrada dos canais. MN: seringa de 10 mL com agulha, sugador endodôntico, soro fisiológico estéril a 0,9%, cuba metálica;

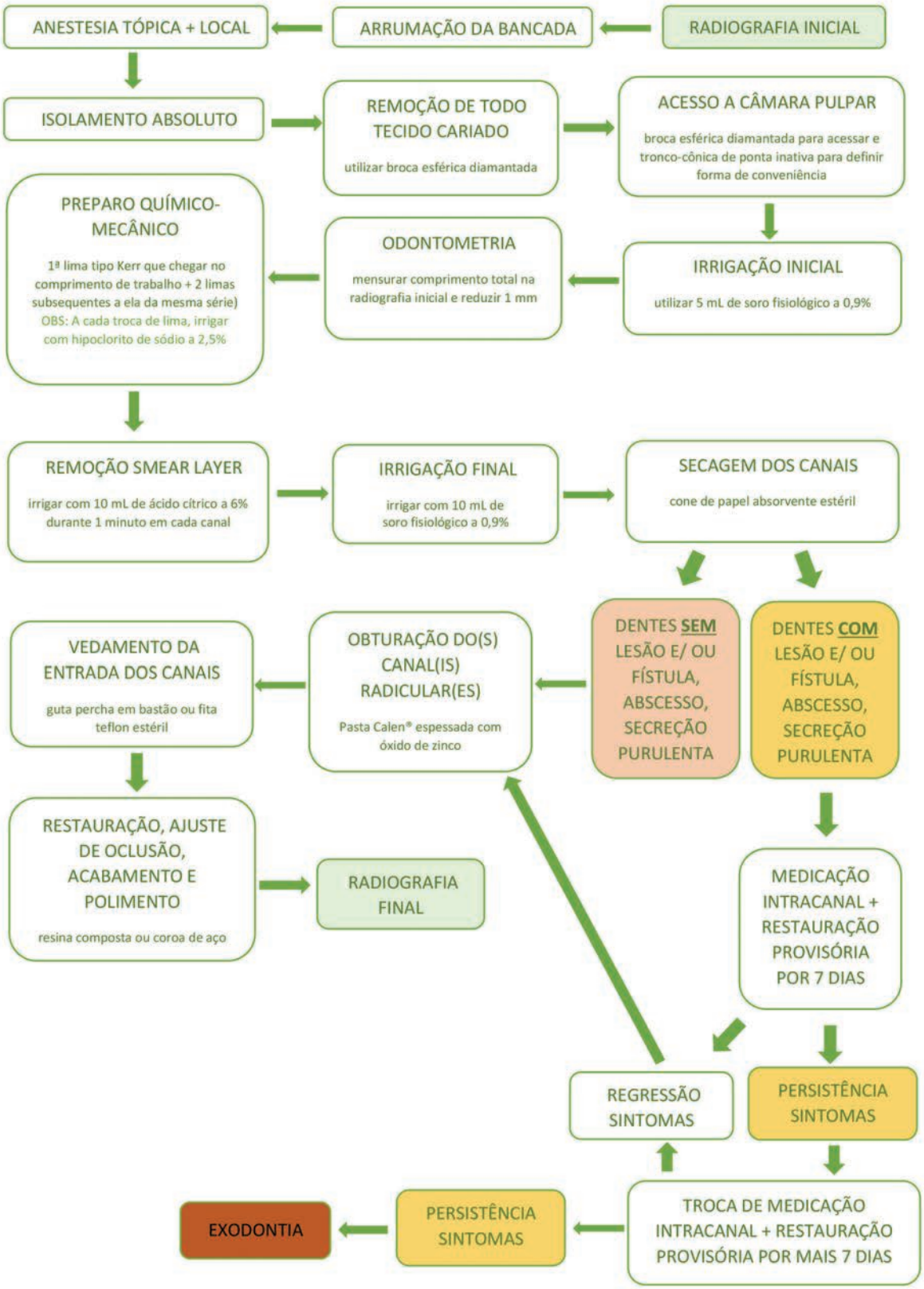

Figura 2: *Resumo esquemático da tática operatória de pulpectomia.*

7) Odontometria – Pode ser convencional ou eletrônica.

7.1) Odontometria convencional – Realizar com o auxílio de uma lima com cursor e régua milimetrada. Mensurar o comprimento total do conduto radicular, desde a coroa até o ápice radiográfico, com uma lima com cursor que não será utilizada na instrumentação sobrepondo-a à radiografia inicial. Em seguida, confirmar a medida encontrada na régua milimetrada, para determinar o comprimento aparente do dente. Posteriormente, reduzir 1 mm da medida encontrada para a obtenção e determinação do comprimento de trabalho. MN: radiografia inicial, régua milimetrada, lima tipo Kerr com cursor.

7.2) Odontometria eletrônica com localizador foraminal apical – Colocar a alça labial em contato com a mucosa oral do paciente e o outro polo, conectar à lima tipo Kerr #10, posicionada no interior do conduto radicular. Posteriormente, avançar com a lima em direção ao ápice até que o painel do localizador indique a marcação zero. Quando indicar zero, ajustar o cursor da lima nesse comprimento, remover a lima do conduto e medir com régua milimetrada. O comprimento de trabalho será o valor encontrado, menos 1 mm. MN: localizador foraminal apical, lima tipo Kerr com cursor, régua milimetrada.

8) Preparo químico-mecânico – Executar irrigação, instrumentação e modelagem do sistema de canais radiculares. A instrumentação pode ser manual ou mecanizada.

8.1) Manual – Realizar instrumentação manual com limas tipo Kerr, iniciando pela lima que melhor se acoplar ao conduto radicular, alcançando o comprimento de trabalho. A instrumentação será feita com essa lima e mais duas subsequentes, da mesma série, sempre obedecendo o comprimento de trabalho estabelecido. MN: limas tipo Kerr 1ª e 2ª série, régua milimetrada, gaze estéril.

8.2) Mecanizada – Fazer exploração inicial com lima tipo Kerr #10 e em seguida, utilizar a sequência de limas, de acordo com o sistema escolhido (rotatório ou reciprocante), acopladas ao motor endodôntico, sempre obedecendo o comprimento de trabalho estabelecido. MN: lima tipo Kerr #10, kit de limas mecanizadas, motor endodôntico.

8.3) Irrigação durante a instrumentação – A cada troca de lima, irrigar com 10 mL de hipoclorito de sódio (NaOCl) a 2,5% e fazer aspiração simultânea. MN: seringa de 10 mL com agulha, sugador endodôntico, NaOCl a 2,5% e cuba metálica;

8.4) Remoção da *Smear Layer* após o final da instrumentação – Irrigar com 10 mL de solução aquosa de ácido cítrico a 6%, e aspiração simultânea, durante 1 minuto. MN: seringa de 10 mL com agulha, sugador endodôntico, solução aquosa de ácido cítrico a 6% (manipulado através de receita em farmácia) e cuba metálica.

8.5) Irrigação final – Irrigar com 10 mL de soro fisiológico estéril a 0,9% e aspiração simultânea. MN: seringa de 10 mL com agulha, sugador endodôntico, soro fisiológico estéril a 0,9% e cuba metálica.

9) Secagem dos canais com cones de papel absorvente estéreis, proporcionais ao diâmetro da última lima utilizada durante o preparo químico-mecânico. MN: cones de papel absorvente estéreis.

10) Obturação dos condutos radiculares com pasta Calen® espessada com óxido de zinco na proporção (volume:volume) 1:0,5 ou 1:0,65.[16] Na prática, realiza-se o espessamento da pasta, colocando-se duas medidas de Calen® que será incorporada a uma medida do pó de óxido de zinco. MN: placa de vidro estéril, espátula 24, pasta Calen® (SS White, Rio de Janeiro, Brasil), óxido de zinco, medidor, lima tipo Kerr ou espiral lentulo ou seringa Centrix©, micromotor e contra-ângulo.

Técnicas de obturação do sistema de canais radiculares

O preenchimento dos condutos radiculares pode ser realizado por meio de diferentes técnicas:[4]

• Lima tipo Kerr: envolver a lima #10 com a pasta obturadora e, com o cursor posicionado no comprimento de trabalho, levar a pasta obturadora ao interior dos canais radiculares e manipular a lima ¼ de volta no sentido anti-horário. Repetir o procedimento até o preenchimento dos canais.

• Espiral lentulo: utilizar a lentulo selecionada (dois números abaixo da última lima utilizada na instrumentação) com cursor no comprimento de trabalho, acoplada à baixa rotação e ajustada para movimento de rotação no sentido anti-horário. Envolver a lentulo com a pasta obturadora e proceder à obturação, mantendo-a sempre acionada ao entrar e sair dos canais.

• Com seringa Centrix®: no caso de dentes anteriores, pode-se utilizar a ponta fina metálica da Centrix®, preenchida com a pasta obturadora, posicionando-a o mais apicalmente possível e recuando progressivamente com movimento de fluxo contínuo, preenchendo o canal gradualmente.

11) Cobertura da pasta e vedamento da entrada dos canais – Acomodar material isolante, como porção de guta-percha em bastão aquecida ou pedaço de fita de teflon para isolamento (Isotape®) previamente esterilizada ou cimento ionômero de vidro fotopolimerizavel sobre a pasta obturadora e promover vedamento das entradas dos canais. MN: fita para isolamento de teflon estéril ou guta-percha em bastão, lamparina, álcool, fósforo ou isqueiro.

12) Restauração coronária final – Realizar com resina composta fotopolimerizável (MN: pedra pomes, escova de Robinson, condicionamento ácido, adesivo dentinário, resina fotopolimerizável, espátula para resina, aparelho

fotopolimerizador) ou coroa de aço pré-fabricada (MN: compasso de ponta seca, coroa de aço inoxidável, alicate de contorno cervical, tesoura, roda de carborundum, roda de borracha para acabamento e polimento, broca diamantada tronco-cônica, elástico de separação, calcador assentador de bandas ortodônticas, bloco para espatulação, espátula nº 24, cimento de ionômero de vidro para cimentação e espátula 1).

13) Acabamento, polimento e checagem da oclusão. MN: carbono, pinça para carbono, brocas e discos de acabamento, pasta para polimento de resina e escova.

14) Radiografia final. MN: película radiográfica adulto ou infantil e posicionador.

Nota: A sequência descrita até aqui, pode ser utilizada em todos os dentes submetidos à pulpectomia, com pulpite irreversível ou com necrose pulpar SEM lesão periapical ou inter-radicular.

No entanto, caso o elemento dentário apresente necrose pulpar COM lesão, drenagem contínua de exsudato purulento via canal ou, ainda, nos casos de crianças pouco ou não colaborativas, o profissional deve realizar o procedimento em duas ou mais sessões. Para isso, realizará a sequência dos passos 1 até o 9, e nesses casos, antes da obturação haverá a necessidade de utilização de curativo de demora, envolvendo o uso de medicação intracanal. A partir desse ponto, a tática será realizada do seguinte modo:

• Aplicação de medicação intracanal (paramonoclorofenol canforado) em bolinha de algodão estéril (em quantidade mínima) na entrada dos condutos radiculares e, selamento da cavidade com cimento de ionômero de vidro.

• Após 7 dias, o dente deve ser reavaliado quanto à redução ou presença de sintomas e sinais clínicos:

• Nos casos de regressão dos sintomas: repetir os procedimentos descritos nos itens 2 a 4, remover o cimento de ionômero de vidro e verificar se há presença ou ausência de exsudato purulento. Na ausência deste, realizar irrigação com soro fisiológico estéril a 0,9% e seguir os procedimentos descritos de 9 a 14.

• Nos casos de persistência dos sintomas: repetir os procedimentos descritos nos itens 2 a 4, remover o cimento de ionômero de vidro e prosseguir realizando os passos 8 e 9, seguido de nova aplicação de medicação intracanal e selamento da cavidade com cimento de ionômero de vidro por mais 7 dias.

• Nos casos de persistência dos sintomas por mais de 14 dias: se após a segunda troca de medicação intracanal, não houver regressão dos sinais e sintomas e o dente continuar com exsudato purulento, o elemento deve ser indicado para exodontia. A instalação de mantenedor de espaço deve ser considerada quando o estágio de desenvolvimento do dente permanente sucessor for igual ou menor do que 1/3 de raiz formada.

O acompanhamento clínico deve ser realizado em 1, 3, 6 meses e semestralmente após obturação dos canais. Já o controle radiográfico, semestralmente até a esfoliação do dente tratado e erupção do dente permanente sucessor.

DISCUSSÃO

A pulpectomia, quando bem indicada e executada, mostra-se uma alternativa viável de tratamento para dentes decíduos irreversivelmente inflamados ou com necrose pulpar.[2,5,6] Estudos com acompanhamentos a longo prazo apresentam frequências de sucesso global que variam de 84 a 90% em dentes sem reabsorção radicular prévia, e de 59 a 69% em casos com reabsorção.[16] Uma recente revisão sistemática com metanálises concluiu que a pulpectomia é recomendada para dentes decíduos com necrose pulpar e sem reabsorção radicular. Ainda, o método de determinação do comprimento de trabalho, o tipo de instrumentação, as soluções irrigadoras, a remoção de *Smear Layer*, o número de consultas, a técnica de obturação e o tipo de restauração final não mostraram influência quanto à frequência de sucesso de pulpectomias.[17]

Nesse contexto, estudos clínicos controlados randomizados realizados com o protocolo de preparo químico-mecânico aqui descrito, utilizando pastas obturadoras distintas, à base de óxido de zinco e eugenol,[8,14] Pasta Guedes-Pinto[6] e à base de hidróxido de cálcio espessada com óxido de zinco[6] mostraram mais de 90% de sucesso clínico e radiográfico.

Em se tratando de Odontopediatria, a segurança e o cuidado com o paciente são importantes. A ingestão ou aspiração acidental de instrumentos endodônticos e soluções irrigantes não podem ser subestimados. O uso de dique de borracha durante o procedimento é indispensável, a fim de proteger e evitar qualquer tipo de acidente,[18] bem como, reduzir o risco de contaminação bacteriana e proteger os tecidos de modo geral.[1]

No que diz respeito à determinação do comprimento radicular, a utilização de localizador foraminal apical é um método comum no tratamento de dentes permanentes. Suas vantagens incluem a redução do tempo de trabalho, maior precisão, não gerar exposição à radiação e redução do custo dos aparelhos ao longo dos anos. A literatura considera que ambos os métodos para a determinação da odontometria em dentes decíduos são semelhantes e eficazes.[19,20,21]

Os instrumentos mecanizados também são bastante relatados para o tratamento de dentes permanentes. No entanto, ainda não existem diretrizes específicas quanto a sua utilização em dentes decíduos, não sendo possível

estabelecer o melhor sistema ou técnica no âmbito da Odontopediatria.[9,22] Por mais que apresente vantagem de diminuição do tempo de trabalho, a instrumentação mecanizada possui resultados semelhantes à manual, técnica amplamente utilizada na Odontopediatria.[9]

Quanto a seleção dos irrigantes, é importante empregar uma solução que apresente efeito antimicrobiano e biocompatibilidade, a fim de promover a desinfecção do sistema de canais radiculares.[2] O hipoclorito de sódio (NaOCl) a 2,5% é uma substância amplamente utilizada no atendimento odontopediátrico.[23] Entretanto, ela atua apenas sobre matéria orgânica, sem efeito sobre a *Smear Layer*, camada que se forma durante o preparo químico-mecânico.[5] A irrigação com um agente que apresente capacidade de remover a camada de *Smear Layer,* favorece o sucesso do tratamento, especialmente nos casos com sintomatologia e de difícil resolução.[5,10]

Devido ao baixo custo, menor tempo de atuação e baixa citotoxicidade, o ácido cítrico se destacou e tem se mostrado similar ao EDTA em seus resultados. No entanto, uma das maiores vantagens em utilizá-lo no atendimento odontopediátrico é o seu menor tempo de atuação, quando comparado com o EDTA, o que otimiza o procedimento sem perder a efetividade. A associação do ácido cítrico com ativação sônica, mostrou-se bastante eficiente na remoção de *Smear Layer* em dentes decíduos, promovendo melhora na qualidade das obturações dos canais e redução da sintomatologia pós-operatória.[10] Portanto, preconiza-se a irrigação com ácido cítrico a 6% a fim de remover componentes inorgânicos dificilmente alcançados de maneira mecânica, além de promover uma limpeza mais eficaz dos canais. Em seguida, é feita irrigação final com soro fisiológico estéril a 0,9% e aspiração simultânea, com o intuito de neutralizar a ação das soluções previamente utilizadas.[2,5,10,11]

Embora exista a tendência em dentes permanentes e até em decíduos para se realizar a pulpectomia em sessão única,[1,6] o procedimento realizado em mais de uma sessão pode ser uma opção, devendo ser avaliado pelo clínico, de acordo com as circunstâncias apresentadas.[1,3] Diretrizes nacionais[3] apontam para o tratamento em sessão única nos casos de dentes com diagnóstico de pulpite irreversível ou necrose pulpar sem lesão. E, em múltiplas consultas para aqueles com necrose pulpar e lesão, para os quais associa-se medicação intracanal. Casos em que ocorra sintomatologia dolorosa, presença de fístula, canais com sangramento ou exsudato purulento e pacientes não cooperativos, são exemplos de situações que contraindicam a realização do tratamento endodôntico em sessão única, por haver necessidade de mais consultas para limpeza e desinfecção dos canais.[6]

A escolha do material obturador consiste em uma das etapas mais discutidas na literatura, já que entram em questão suas propriedades constituintes e o seu poder de reabsorção. O cimento de óxido de zinco e eugenol (OZE), hidróxido de cálcio e iodofórmio são as bases das pastas obturadoras preconizadas pela Academia Americana de Odontopediatria (AAPD) e pela Associação Brasileira de Odontopediatria (ABOPED).[1,3] A pasta a base de cimento OZE é considerada padrão-ouro e tradicionalmente utilizada na obturação de canais de dentes decíduos, principalmente nos estudos clínicos com acompanhamento superiores a 18 meses,[1,2,3,6,24] por apresentar baixa contração, densidade adequada e ser insolúvel. Contudo, possui desvantagens como, a capacidade limitada de reabsorção em relação a reabsorção fisiológica radicular, erupção ectópica do dente sucessor e potencial bactericida limitado. Desse modo, o acompanhamento periódico até a esfoliação do dente tratado e a posterior erupção do seu sucessor é fundamental, para que se possa acompanhar e diagnosticar qualquer alteração na erupção dos sucessores permanentes precocemente.[2,12]

No Brasil, a pasta mais preconizada pelas instituições de Ensino Superior é a Pasta Guedes-Pinto, uma pasta iodoformada com três componentes: pomada antibiótica e anti-inflamatória (1 g de Carbowax, 5 mg de pomada à base de acetato de prednisolona e 1,5 mg de rifamicina, obtida em farmácia de manipulação), iodofórmio em pó e solução de paramonoclorofenol canforado. A mistura dos componentes da pasta deve ser realizada em placa de vidro estéril no momento de sua utilização, de modo padronizado. Para obter 1 grama da Pasta Guedes-Pinto, mistura-se 1 cm da pomada antibiótica e anti-inflamatória, 1 cm do comprimento de um tubete anestésico preenchido por iodofórmio e 2 gotas de paramonoclorofenol canforado.[25] Ela apresenta excelentes frequências de sucesso clínico e radiográfico, entretanto, a pomada não se encontra disponível comercialmente no mercado brasileiro, necessitando ser encomendada em farmácias de manipulação e tendo validade em torno de 2 meses.[25,26]

A utilização de pastas à base de hidróxido de cálcio espessadas com óxido de zinco, na proporção mencionada na tática operatória, mostra-se uma opção interessante, pois resultam em sucesso similar aos da Pasta Guedes-Pinto e aos das pastas à base de OZE. Apresentam propriedades antibacteriana e antifúngica, baixa toxicidade e biocompatibilidade, além de não promover manchamento da coroa dentária.[2,6,24]

O sucesso do tratamento endodôntico em dentes decíduos está relacionado com a realização da restauração coronária definitiva do elemento dentário na mesma

consulta de obturação dos canais, com o intuito de vedar e proteger o material obturador, prevenindo possíveis micro infiltrações e contaminação dos canais.[1,6,27] Os materiais mais indicados para essa etapa são as coroas de aço inoxidável pré-fabricadas e as restaurações de resina composta.[1,3]

Uma vez finalizado o tratamento endodôntico, o paciente deve ser acompanhado até a esfoliação do dente tratado e erupção do sucessor permanente, a fim de acompanhar e diagnosticar possíveis alterações clínicas (fístula, abscesso, falha na restauração) e radiográficas (aumento ou regressão de lesões). No acompanhamento devem ser observadas a possibilidade de ocorrência de retenções prolongadas de dentes tratados ou esfoliações precoces, decorrentes de reabsorção inflamatória radicular[1] bem como desvios de erupção ou opacidades nos dentes permanentes sucessores. Por isso, são fundamentais consultas periódicas, nas quais se realizam as reavaliações clínicas e radiográficas, conforme descrito neste protocolo. [1,13]

CONCLUSÃO

Sabendo-se que a pulpectomia em dentes decíduos é um tratamento eficaz, além de ser uma ferramenta para a reabilitação oral infantil, tornar o conhecimento dessa prática mais acessível para orientar odontopediatras e cirurgiões-dentistas que atendem crianças, em como executar o procedimento de maneira prática, mostra-se de grande valia, ainda mais se tratando de um tema que gera dúvidas principalmente entre os clínicos gerais. Conclui-se que apresentar diretrizes com embasamento científico e de maneira gratuita, de acesso livre e no idioma dominante do país, ampliará o alcance a odontopediatras e clínicos gerais que atendam crianças, além de proporcionar um tratamento eficaz para os pacientes infantis.

AGRADECIMENTOS

Este estudo foi parcialmente financiado pela Coordenação de Aperfeiçoamento de Pessoal de Nível Superior (CAPES) - Código Financeiro 001 e Fundação Carlos Chagas Filho de Amparo à Pesquisa do Estado do Rio de Janeiro (FAPERJ) N° E-26/202.399/2017, E-26/210.352/2019 e APQ1 - 210.352/2019.

REFERÊNCIAS

1. American Academy of Pediatric Dentistry (AAPD). Pulp Therapy for Primary and Immature Permanent Teeth. The Reference Manual of Pediatric Dentistry. 2019-2020;353-61.
2. Primo LG, Vieira BHOM, Barcelos R, Tannure PN, Gleiser R. Terapia pulpar em dentes decíduos. In: Maia LC, Primo LG. Odontologia integrada na infância. São Paulo: Santos; 2012. p.237-50.
3. Associação Brasileira de Odontopediatria. Terapia pulpar em dentes decíduos. In: Diretrizes para Procedimentos Clínicos em Odontopediatria. 3.ed. São Paulo: Editora Santos; 2020. p.185-202.
4. Smaïl-Faugeron V, Glenny AM, Courson F, Durieux P, Muller-Bolla M, Fron Chabouis H. Pulp treatment for extensive decay in primary teeth. Cochrane Database of Systematic Reviews 2018.
5. Barcelos R, Tannure PN, Gleiser R, Luiz RR, Primo LG. The influence of smear layer removal on primary tooth pulpectomy outcome: a 24-month, double-blind, randomized, and controlled clinical trial evaluation. Int J Paediatr Dent. 2012 Sep;22(5):369-81.
6. Cassol DV, Duarte ML, Pintor AVB, Barcelos R, Primo LG. Iodoform Vs Calcium Hydroxide/Zinc Oxide based pastes: 12-month findings of a Randomized Controlled Trial. Brazilian Oral Research. 2019, vol.33, e002. Epub Feb 11,2019.
7. Tannure PN, Fidalgo TK, Barcelos R, Primo LG, Maia LC. Analysis of root canal treated primary incisor after trauma: two-year outcomes. J Clin Pediatr Dent. 2012 Spring;36(3):257-62.
8. Tannure PN, Azevedo CP, Barcelos R, Gleiser R, Primo LG. Long-term outcomes of primary tooth pulpectomy with and without smear layer removal: a randomized split- -mouth clinical trial. Pediatr Dent. 2011;33(4):31620.
9. Manchanda S, Sardana D, Yiu CKY. A systematic review and meta-analysis of randomized clinical trials comparing rotary canal instrumentation techniques with manual instrumentation techniques in primary teeth. Int Endod J. 2020 Mar;53(3):333-53
10. Pintor AV, Santos MR, Ferreira DM, Barcelos R, Primo LG, Maia LC. Does Smear Layer Removal Influence Root Canal Therapy Outcome? A Systematic Review. J Clin Pediatr Dent. 2016;40(1):1-7.
11. Guimarães LF, Fidalgo TK, Menezes GC, Primo LG, Costa e Silva-Filho F. Effects of citric acid on cultured human osteoblastic cells. Oral Surg Oral Med Oral Pathol Oral Radiol Endod. 2010 Nov;110(5):665-9. https://doi.org/10.1016/j.tripleo.2010.07.003
12. Tannure PN, Fidalgo TK, Barcelos R, Gleiser R, Primo LG. Ectopic eruption of permanent incisors after predecessor pulpectomy: five cases. Gen Dent. 2011;59(4):e162-e167
13. Primo LG, Gleiser R, Barcelos R, Tannure PN. Endodontia de dentes decíduos: pulpectomia. In: Prado M & Rocha NS. Endodontia – Princípios para a prática clínica. Rio de Janeiro: MedBook; 2017. p.345-55.
14. Aragão AC, Pintor AVB, Marceliano-Alves M, Primo LG, Silva ASS, Lopes RT, Neves AA. Root canal obturation materials and filling techniques for primary teeth: In vitro evaluation in polymer-based prototyped incisors. Int J Paediatr Dent. 2020 May; 30(3):381-389
15. Silva LA, Leonardo MR, Oliveira DS, Silva RA, Queiroz AM, Hernández PG, Nelson-Filho P. Histopathological evaluation of root canal filling materials for primary teeth. Braz Dent J. 2010 Jan;21(1):38-45.
16. Segato RAB, Pucinelli CM, Ferreira DCA, Daldegan ADR, Silva RS, Nelson-Filho P, et al. Physicochemical Properties of Root Canal Filling Materials for Primary Teeth. Braz Dent J 2016;27(2),196–201. doi:10.1590/0103-6440201600206
17. Coll JA, Dhar V, Vargas K, et al. Use of Non-Vital Pulp Therapies in Primary Teeth. Pediatr Dent 2020;42(5):337-49.
18. Bondarde P, Naik A, Patil S, Shah PH. Accidental Ingestion and Uneventful Retrieval of an Endodontic File in a 4 Year Old Child: A Case Report. J Int Oral Health. 2015;7(Suppl 2):74-76.
19. Assed S, Freitas AC, Silva LA, Nelson-Filho P. Tratamento endodôntico em dentes decíduos. In: Leonardo MR. Endodontia: tratamento de canais radiculares princípios técnicos

e biológicos. 4ª ed. São Paulo: Editora Artes Médicas; 2005. p.167-232.
20. Alencar NA, Oriano MD, Bolan M, Cardoso M. Is there any difference in length measurement methods for pulpectomies in primary teeth? A double-blind, controlled clinical trial. Int J Paediatr Dent. 2019;29(6):712-19
21. Ahmad IA, Pani SC. Accuracy of electronic apex locators in primary teeth: a meta-analysis. Int Endod J. 2015;48(3):298-307.
22. Barasuol JC, Alcalde MP, Bortoluzzi EA, Duarte MAH, Cardoso M, Bolan M. Shaping ability of hand, rotary and reciprocating files in primary teeth: a micro-CT study in vitro. Eur Arch Paediatr Dent. 2021 Apr;22(2):195-201.
23. Pozos-Guillen A, Garcia-Flores A, Esparza-Villalpando V, Garrocho-Rangel A. Intracanal irrigants for pulpectomy in primary teeth: a systematic review and meta-analysis. Int J Paediatr Dent. 2016;26(6):412-25.
24. Najjar RS, Alamoudi NM, El-Housseiny AA, Al Tuwirqi AA, Sabbagh HJ. A comparison of calcium hydroxide/iodoform paste and zinc oxide eugenol as roots filling materials for pulpectomy in primary teeth: A systematic review and meta-analysis. Clin Exp Dent Res. 2019 Mar 4;5(3):294-310
25. Mello-Moura ACV, Cerqueira DF, Santos EM. Pasta Guedes-Pinto – Revisão de literatura: 26 anos de estudos sobre citotoxicidade, citotóxicos, histopatológicos, microbiológicos e clínicos. RPG Rev Pós-Grad. 2007;14(3):260-6
26. Costa LED, Sousa SA, Serpa EBM, Duarte RC. An Overview of Teaching of Pulp Therapy in Primary Teeth in Undergraduate Dental Courses. Brazilian Research in Pediatric Dentistry and Integrated Clinic 2012 July/Sept;12(3):425-31.
27. Moskovitz M, Sammara E, Holan G. Success rate of root canal treatment in primary molars. J Dent. 2005 Jan;33(1):41-7.