INFLUÊNCIA DO BANDA-ALÇA NA MANUTENÇÃO DE ESPAÇO DO ARCO INFERIOR APÓS A PERDA PRECOCE DE MOLARES DECÍDUOS: UM ESTUDO PILOTO

Natália dos **Santos**[1], Pablo Silveira **Santos**[2], Maria Eduarda **Evangelista**[2], Juliana da Silva Pereira **Andriani**[2], Carla Miranda **Santana**[3], Michele **Bolan**[3], Mariane **Cardoso**[3*]

[1]Departamento de Odontologia, Universidade Federal de Santa Catarina, Florianópolis, Brasil
[2]Programa de Pós-Graduação em Odontologia, Universidade Federal de Santa Catarina, Florianópolis, Brasil
[3]Departamento de Odontologia, Universidade Federal de Santa Catarina, Florianópolis, Brasil

Palavras-chave: Mantenedor de Espaço. Dente Decíduo. Arco Dental.

RESUMO

Objetivo: Avaliar a influência do dispositivo banda-alça na perda de espaço após exodontia precoce de molares decíduos inferiores em escolares, em um período de 3 meses. **Materiais e métodos:** Trata-se de um estudo piloto de ensaio clínico randomizado, com dois grupos paralelos. A amostra incluiu 25 crianças, entre 6 e 9 anos, com indicação clínica e radiográfica de exodontia unilateral de um molar decíduo inferior. Estes foram divididos em Grupo Controle (G1): sem intervenção; e Grupo Intervenção (G2): com instalação de banda-alça. Todos os pacientes foram moldados antes do procedimento de exodontia (T1) e no acompanhamento de 3 meses (T2). Um avaliador cego quanto aos grupos e tempo realizou as medidas estabelecidas nos modelos de gesso. A análise estatística foi realizada por meio dos testes T pareado e T de *Student* nos casos de distribuição normal dos dados e testes não-paramétricos Wilcoxon e Mann-Whitney para distribuição não normal. **Resultados:** Todos os participantes foram classificados como Classe I, com *overjet* de até 3mm e padrão facial mesocéfalo. A maioria (64%) teve o segundo molar decíduo perdido. Após 3 meses, o G1 perdeu, em média, 0,75mm a mais na distância linear do espaço de extração comparado ao G2 (P<0,05). **Conclusão:** Concluiu-se que, embora os dois grupos apresentaram perda de espaço, o G1 (sem intervenção) apresentou uma perda de espaço maior no período de acompanhamento de 3 meses.

Keywords: Space maintainer. Deciduous tooth. Dental arch.

ABSTRACT

Objective: To evaluate the influence of the band and loop space maintainer on space loss after the early extraction of mandibular primary molars in schoolchildren, over a period of 3 months. **Materials and Methods:** a pilot study of a randomized clinical trial was carried out, with two parallel groups. The sample included 25 children, aged between 6 and 9 years, with clinical and radiographic indication for unilateral extraction of a mandibular primary molar. The patients were divided into Control Group (G1): with no intervention; and Intervention Group (G2): with the installation of the space maintainer. A dental cast was obtained before the extraction procedure (T1) and at the 3-month follow-up (T2). An evaluator, blinded to the groups and time, performed the established measures in the dental casts. Statistical analysis was performed using Paired Sample T test and Student's T test in cases of normal data distribution, and non-parametric Wilcoxon and Mann-Whitney tests for non-normal distribution. **Results:** All participants were classified as Class I, with an overjet of up to 3 mm and a mesocephalic facial pattern. The majority (64%) had a lost second deciduous molar. After 3 months, the G1 lost, on average, 0.75mm more in the linear distance from the extraction space (P<0.05). **Conclusion:** It was concluded that, although the two groups showed space loss, G1 (without intervention) showed a greater loss of space in the 3-month follow-up period.

Submetido: 25 de novembro, 2021
Modificado: 21 de fevereiro, 2022
Aceito: 11 de março, 2022

***Autor para correspondência**:
Mariane Cardoso
Endereço: Praça Padre José de Anchieta, 333, Córrego Grande, Florianópolis/SC, Brasil - CEP: 88037-255
Número de telefone: +55 (48) 3721-9920
Email: mariane_cardoso@hotmail.com

INTRODUÇÃO

Os dentes decíduos desempenham papel importante na estética, fonética, oclusão, desenvolvimento dos arcos maxilares, manutenção de espaço para os sucessores permanentes e qualidade de vida da criança. [1] A perda de um molar decíduo é considerada precoce quando ocorre antes do seu período normal de esfoliação. [2] Como consequência, pode ocorrer perda de espaço no arco para o sucessor permanente, acarretando na instalação de uma má oclusão. Em um estudo com escolares brasileiros entre 8 e 9 anos de idade, encontrou-se uma prevalência de 65,4% de perda precoce de molares decíduos. [1] Diversos estudos apontam a cárie dentária como a principal causa dessas perdas. [1–4]

Nesse sentido, visando evitar os possíveis problemas causados pela perda precoce de um molar decíduo, dispositivos mantenedores de espaço são instalados. [5] Estes possuem como objetivo preservar o alinhamento da arcada dentária e manter o espaço do dente perdido. Nos casos de perda unilateral do primeiro ou segundo molar decíduo, o dispositivo banda-alça é o mais utilizado, visto que há a possibilidade de bandagem tanto em molares permanentes como decíduos, além de ser de facilmente instalado e removido, e, não depender da colaboração do paciente. [6,7]

No entanto, aparelhos como o banda-alça exigem cuidados do profissional e do paciente. Isso porque, quando instalados, promovem um maior acúmulo de placa, comprometendo a saúde periodontal e favorecendo o desenvolvimento de lesões cariosas. [8] Além dessas, demais desvantagens incluem a perda de cimento, deslocamento do aparelho, incapacidade de controlar rotações e movimentações do dente pilar, quebra, custo laboratorial e maior tempo clínico consumido. [6]

Outrossim, Kaklamanos *et al.* [9] e Tunison *et al.* [4] apontam que os estudos incluídos em suas revisões sistemáticas questionam o uso dos mantenedores de espaço, visto que a perda de espaço média pode não impactar negativamente no desenvolvimento normal da oclusão. Ademais, ressaltam a escassez de pesquisas clínicas acerca do tema e destacam que os dados científicos produzidos são inconsistentes para a aplicação na prática clínica. Desta forma, as evidências a favor ou contra o uso dos mantenedores de espaço ainda são fracas. [10]

Neste cenário, é pertinente a investigação acerca da manutenção de espaço no arco após a perda precoce de molares decíduos, por meio de um ensaio clínico randomizado, o qual esclareça a necessidade ou não da utilização de um dispositivo mantenedor de espaço, visto a alta prevalência de perda precoce de molares decíduos e os questionamentos quanto à sua relevância na prática clínica.

Por tudo isso, o objetivo do presente estudo foi avaliar a influência da banda-alça na perda de espaço após exodontia precoce de molares decíduos inferiores, por um período de 3 meses. Simultaneamente, avaliar a movimentação das unidades dentárias adjacentes ao dente perdido, as alterações na medida no perímetro e largura do arco e a influência do grau de erupção do primeiro molar permanente nestas alterações.

MATERIAIS E MÉTODOS

O presente estudo foi redigido seguindo as recomendações do CONSORT (Consolidated Standards of Reporting Trials) [11] e foi registrado na plataforma ReBEC (http://www.ensaiosclinicos.gov.br/) sob o número RBR-4bs5xs.

Delineamento do estudo e aspectos éticos e legais

Trata-se de um estudo piloto de um ensaio clínico randomizado, com dois grupos paralelos. Este foi submetido e aprovado pelo Comitê de Ética em Pesquisa com Seres Humanos da Universidade Federal de Santa Catarina, sob o número 3.399.145.

Participantes

Foram selecionados pacientes que procuraram tratamento na Clínica Odontológica da Universidade Federal de Santa Catarina (UFSC). Os responsáveis foram informados sobre os objetivos da pesquisa e consentiram participação através da assinatura do Termo de Consentimento Livre e Esclarecido (TCLE). Da mesma forma, a criança assinou um Termo de Assentimento Livre e Esclarecido (TALE).

Os critérios de inclusão foram crianças entre 6 e 9 anos, sem comprometimento sistêmico, com indicação clínica e radiográfica de exodontia unilateral do primeiro ou segundo molar decíduo inferior e presença do dente posterior à perda precoce passível de bandagem.

Os critérios de exclusão foram a presença de síndromes ou anormalidades craniofaciais aparentes; agenesia do sucessor permanente; perda precoce do canino decíduo e perdas múltiplas no arco do dente a ser extraído.

Randomização das amostras

A sequência de randomização (blocos de 4 e 6) foi gerada no *WebSite* Randomization.com, de forma que as crianças foram proporcionalmente distribuídas em cada grupo. O sigilo de alocação foi mantido utilizando envelopes pardos enumerados, contendo em seu interior o grupo sorteado. No Grupo Controle (G1) não houve intervenção e foi realizado o acompanhamento seguindo os critérios de mensuração de espaço pré-estabelecidos na pesquisa; no Grupo Intervenção (G2) houve intervenção através da instalação de dispositivo mantenedor de espaço tipo banda-

alça apoiado no dente posterior à perda precoce. O sorteio dos participantes para a alocação em G1 ou G2 ocorreu após o procedimento de exodontia.

Frequência das consultas e protocolo de atendimento

T1 - Foi realizada a consulta inicial com anamnese, exame clínico e moldagem das arcadas com alginato, anteriormente à exodontia.

T1.1 - Sete dias após a exodontia do dente decíduo, foi realizado o pós-operatório para ambos os grupos. Nos pacientes do G2, também foi inserido o elástico de separação necessário para a prova e adaptação das bandas ortodônticas;

T1.2 - Consulta realizada 10 dias após a exodontia para a prova e adaptação das bandas ortodônticas e moldagem de transferência para a confecção do mantenedor de espaço no G2. Os pacientes do G1 não foram avaliados nesta consulta;

T1.3 - Consulta realizada 15 dias após a exodontia do dente decíduo para a prova e cimentação da banda-alça. Os pacientes do G1 não foram avaliados nesta consulta;

T2 - Três meses após a exodontia, os pacientes dos dois grupos foram moldados. Para o G2, a banda-alça foi removida antes da moldagem, a fim de manter o cegamento do avaliador.

Os atendimentos foram realizados na Clínica de Pós-Graduação da Universidade Federal de Santa Catarina (UFSC), por dois pesquisadores principais e dois auxiliares. As exodontias foram realizadas previamente pelos profissionais que indicaram o procedimento na Clínica Odontológica da UFSC. Todos mantenedores foram confeccionados pelo mesmo operador com fio de aço 0,9 mm (Morelli®, Sorocaba, Brasil), solda de prata (Morelli®, Sorocaba, Brasil), fluxo para solda e banda ortodôntica (Morelli®, Sorocaba, Brasil) estabelecida de acordo com o diâmetro mésio-distal do dente utilizado como ancoragem. A cimentação do mantenedor de espaço foi realizada com cimento de ionômero de vidro (Meron®, Voco, Alemanha), sob isolamento relativo com roletes de algodão e sugador descartável. Todos os indivíduos foram moldados com alginato (Avagel®, Dentsply-Sirona, EUA) e moldeiras ortodônticas em dois momentos distintos (T1 e T2). As moldagens foram vazadas com gesso tipo III, obtendo os modelos nos quais as medidas foram realizadas. Para a confecção do aparelho mantenedor, os indivíduos foram moldados com moldeira parcial e alginato (Avagel®, Dentsply-Sirona, EUA) para obtenção do modelo de trabalho, uma semana após o procedimento de exodontia.

Instrumentos para mensuração do espaço

a) Avaliação da perda de espaço linear no



Figura 1*: Medição da distância linear do espaço de extração.*

local da extração

O espaço da extração foi mensurado em milímetros utilizando paquímetro digital nos modelos de gesso, considerando como referência a face proximal distal do dente, na região do equador dental, anterior ao espaço de extração e a face proximal mesial do dente, na região de equador dental, posterior ao espaço de extração (Figura 1).



Figura 2*: Avaliação da extrusão do dente antagonista.*

b) Extrusão do dente antagonista

Categorizada pelo avaliador em presente ou ausente, conforme comparação entre o plano oclusal estabelecido pelas cúspides vestibulares mesial e distal do dente antagonista ao espaço da extração e o plano oclusal

c) Distância intercaninos



***Figura 3**: Medição da distância intercaninos.*

Mensurada em milímetros, avaliando-se a distância entre as pontas das cúspides dos dois caninos decíduos inferiores, utilizando paquímetro digital (Figura 3).

d) Comprimento intercaninos



***Figura 4**: Medição do comprimento intercaninos.*

Mensurada a distância perpendicular entre o ponto de contato dos incisivos centrais inferiores até a distância intercaninos (Figura 4).

e) Distância do arco



***Figura 5**: Medição da distância do arco.*

Mensurada em milímetros, avaliando-se a distância entre as fossas centrais nas superfícies oclusais dos dois primeiros molares permanentes inferiores, utilizando paquímetro digital (Figura 5).



***Figura 6**: Medição do comprimento do arco.*

f) Comprimento do arco

A distância perpendicular do ponto de contato dos incisivos centrais inferiores à distância do arco (Figura 6).

g) Perímetro do arco



***Figura 7**: Medição do perímetro do arco.*

Avaliado em milímetros através da distância linear obtida a partir da face proximal mesial do primeiro molar permanente inferior direito até a face proximal mesial do primeiro molar permanente inferior esquerdo, passando pelo sulco central da superfície oclusal dos molares decíduos, pontas de cúspides dos caninos decíduos e incisal dos incisivos presentes (Figura 7).[12]

f) Grau de erupção do primeiro molar permanente

Categorizado em completo ou incompleto, conforme presença de intercuspidação do primeiro molar permanente superior e inferior no hemi-arco em que ocorreu a extração. Quando não houve presença do primeiro molar permanente superior, foi comparado o nível oclusal do primeiro molar permanente inferior ao dos dentes adjacentes (Figura 8).



***Figura 8**: Avaliação do grau de erupção do primeiro molar permanente.*

g) Relação anteroposterior do primeiro molar permanente

Avaliada clinicamente e classificada em relação molar de Classe I, II ou III, conforme descrito por Angle.[13]

Cegamento

Apenas o avaliador foi cegado. Para garantir o cegamento, a moldagem dos participantes do grupo G2 foram realizadas após remoção do mantenedor banda-alça. O avaliador não teve contato com os participantes da pesquisa durante as consultas e não teve acesso ao tempo, grupo e identificação do modelo examinado.

Calibração do avaliador

Após a coleta de dados, os modelos de gesso foram analisados pelo avaliador de acordo com os critérios mencionados. Para obtenção do nível de concordância intraexaminador, foram realizadas as medidas em 30 modelos, duas vezes, com intervalo de 7 dias entre as medições. O Coeficiente de Correlação Intraclasse obtido foi superior a 0.94 para todas as variáveis.

Análise estatística

Os dados foram analisados no programa estatístico *Statistical Package for Social Sciences* (SPSS para Windows, versão 21.0, SPSS Inc. Chicago, IL, EUA). Foi realizada análise descritiva das principais características da amostra. A normalidade da distribuição dos dados foi avaliada utilizando o teste Shapiro-Wilk. Para os dados que apresentaram distribuição normal, foi utilizado o Teste-T pareado para verificar se houve diferença estatística entre os tempos T1 e T2, de cada variável, para o grupo controle e intervenção. Nos casos de distribuição não-normal foi utilizado o teste não paramétrico Wilcoxon. Para a comparação entre os grupos, considerou-se a diferença entre as medidas (T2-T1). Foi utilizado o Teste T de Student quando os dados apresentaram distribuição normal e o teste de Mann-Whitney na presença de dados com uma distribuição não-normal. Para avaliar se o grau de erupção do primeiro molar permanente teve influência nas mensurações do espaço do arco, foram utilizados, da mesma forma, os testes T de Student quando houve distribuição normal dos dados, e, o teste de Mann-Whitney para os dados com distribuição não-normal. Foi considerado um nível de significância de 5%.

RESULTADOS

Um total de 78 crianças foram avaliadas, sendo 42 excluídas do estudo, pois não se adequaram aos critérios de inclusão (n= 37) ou recusa (n=5). Logo, 36 foram inicialmente incluídas. No período de acompanhamento houve perda de 11 participantes: perda (extração) de outro dente na arcada (n=7), perda de contato com o paciente (n=2), quebra do aparelho (n=1) e ausência na consulta no período estipulado (n=1), totalizando 25 participantes (12 do grupo intervenção e 13 do grupo controle). O fluxograma do processo de recrutamento, acompanhamento e análise dos pacientes encontra-se na Figura 9.

As características clínicas e demográficas das crianças pertencentes a cada grupo encontram-se na Tabela 1. A maioria era do sexo masculino (52%) e a média de idade dos participantes foi de 7,40 ± 0,81 anos. A maioria dos participantes (64%) teve o segundo molar decíduo perdido. Todos os pacientes foram classificados clinicamente como Classe I segundo a relação anteroposterior dos primeiros molares permanentes, com overjet de até 3mm e padrão facial mesocéfalo. Nenhum participante apresentou apinhamento severo, presença de hábitos bucais deletérios ou perda precoce de dentes anteriores.

A média das medidas das variáveis distância linear, distância intercaninos, comprimento intercaninos, distância do arco, comprimento do arco e perímetro do arco foram comparadas entre os tempos T1 e T2, em ambos os grupos (Tabela 2). No G1, houve diferença estatística para as variáveis distância linear, distância do arco e perímetro do arco, demonstrando perda média, entre T2 e T1, de 1,1mm, 0,5mm e 0,8mm, respectivamente. As demais variáveis não apresentaram diferença estatística significativa (P>0,05). No G2, não houve diferença estatística para nenhuma variável.

A Tabela 3 apresenta a comparação entre os grupos, utilizando a diferença das médias das variáveis entre os tempos T2 e T1. Nessa análise, houve diferença estatística apenas para a variável distância linear, demonstrando que o G1 (sem intervenção) perdeu, em média, 0,75mm a mais do que o G2. Não houve diferença estatística para as demais variáveis comparadas.

Em relação ao grau de erupção do primeiro molar inferior permanente, 18 apresentavam erupção completa e 8 estavam em erupção. Foi realizada uma análise estatística para verificar a influência do grau de erupção do primeiro molar permanente em relação à diferença das médias das varáveis entre os tempos T1 e T2. Não houve associação estatística significativa para nenhuma variável (*P*>0,05).

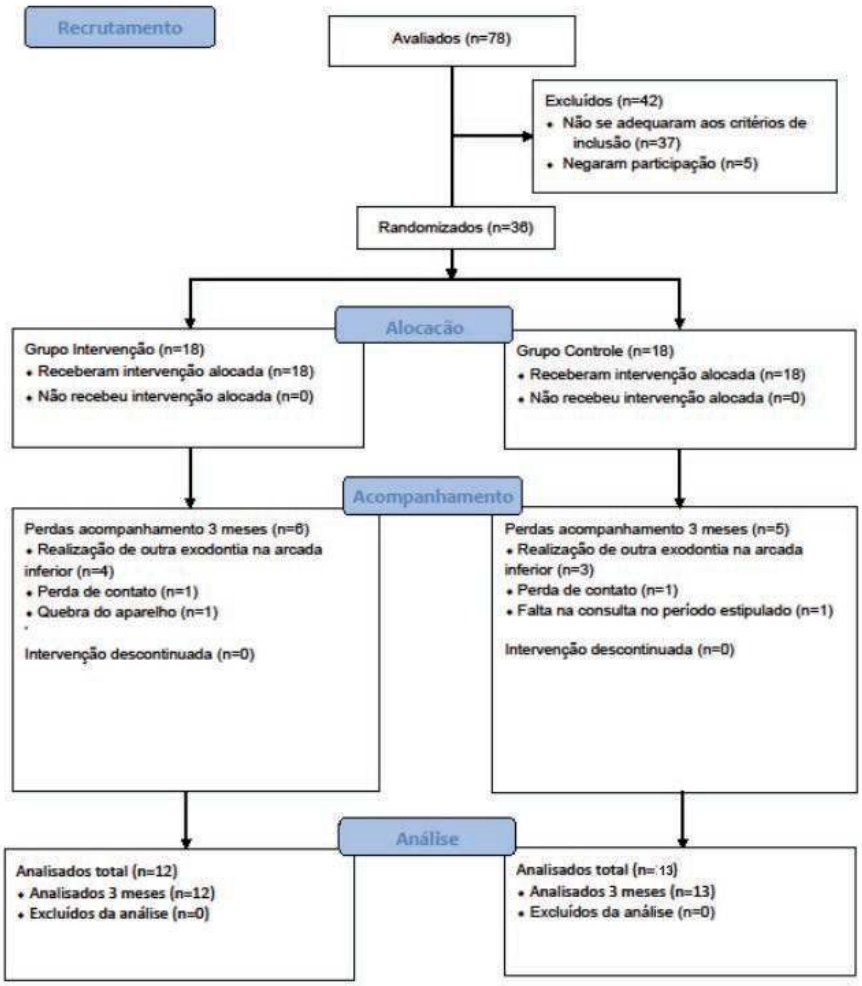

***Figura 9**: Fluxograma de recrutamento, alocação, acompanhamento e análise dos pacientes.*

***Tabela 1**: Características clínicas e demográficas dos pacientes pertencentes ao grupo controle e intervenção no baseline.*

Característica	Grupo Controle (%)	Grupo Intervenção (%)
Sexo		
Feminino	7 (54,0)	5 (41,7)
Masculino	6 (46,0)	7 (58,3)
Idade (média ± desvio padrão)	7,3 (0,75)	7,5 (0,90)
Dente		
84	3 (23.0)	0 (0)
74	1 (7,7)	5 (41,7)
75	7 (53,9)	5 (41,7)
85	2 (15,4)	2 (16,6)
Grau de erupção 1M		
Completo	8 (61,5)	10 (83,3)
Incompleto	5 (38,5)	2 (16,7)
Extrusão dente antagonista*		
Sim	6 (46,2)	1 (8,3)
Não	7 (53,8)	9 (75,0)
Total	13 (100)	12 (100)

*Note: *Para o grupo intervenção, 2 modelos não foram passíveis de análise para esse critério (16,6%).*

***Tabela 2**: Alterações nas medidas de distância linear, distância intercaninos, comprimento intercaninos, distância do arco, comprimento do arco e perímetro do arco entre a avalição inicial (T1) e acompanhamento de 3 meses (T2), nos grupos controle e intervenção.*

	Medida (média ± Desvio padrão)					
	Grupo Controle			Grupo Intervenção		
Variáveis	**T1**	**T2**	***P***	**T1**	**T2**	***P***
Distância Linear	9,58 ± 1,08	8,40 ± 1,28	**.00**[a]	8,90 ± 1,08	8,51 ± 0,92	.08[a]
Distância Intercaninos	25,87 ± 1,72	26,05 ± 1,67	.56[b]	26,15 ± 2,70	26,20 ± 2,49	1.00[a]
Comprimento Intercaninos	4,67 ± 0,69	4,90 ± 0,52	.09[b]	4,80 ± 0,94	4,99 ± 0,67	.54[a]
Distância Arco	41,73 ± 1,54	41,20 ± 1,38	**.02**[b]	41,66 ± 2,06	41,38 ± 2,25	.33[a]
Comprimento Arco	28,33 ± 1,25	28,8 ± 1,17	.45[a]	28,03 ± 1,53	28,10 ± 1,69	.84[a]
Perímetro Arco	70,08 ± 2,38	69,23 ± 2,23	**.00**[b]	69,67 ± 3,47	69,39 ± 3,94	.60[a]

Note: [a] Teste T pareado; [b] Wilcoxon.

***Tabela 3:** Comparação entre o grupo controle e intervenção, utilizando a diferença da média das variáveis entre os tempos T2 e T1 (T2-T1).*

	Medidas (média ± desvio padrão)		
Variáveis	**Grupo Controle**	**Grupo Intervenção**	
	T1 - T2	**T1 - T2**	***P***
Distância Linear	-1,14 ± 0,56	-0,39 ± 0,71	**.00**[c]
Distância Intercaninos	0,06 ± 0,35	0,00 ± 0,70	.45[d]
Comprimento Intercaninos	0,27 ± 0,53	0,11 ± 0,63	.51[c]
Distância Arco	-0,63 ± 0,94	-0,28 ± 0,96	.34[d]
Comprimento Arco	-0,18 ± 0,8	0,06 ± 1,16	.54[c]
Perímetro Arco	-1,01 ± 0,80	-0,28 ± 1,85	.20[c]

Note: [c] Teste T de Student; [d] Teste Mann-Whitney.

DISCUSSÃO

O principal resultado observado no presente estudo foi a maior perda da distância linear no espaço de extração no grupo controle comparado ao grupo intervenção. Na avaliação individual dos grupos, apenas o grupo controle apresentou perda estatisticamente significativa para as variáveis distância linear do espaço de extração, distância do arco e perímetro do arco, quando comparados o exame inicial e o terceiro mês de acompanhamento.

Os resultados mostram que, quando há perda precoce de um molar decíduo inferior, há maior perda de espaço no local de extração de crianças que não possuem instalado um dispositivo mantenedor de espaço. Mas, como as demais medidas avaliadas não apresentaram diferença estatisticamente significativa, estes resultados precisam ser analisados com cautela e associados a outras características que determinem, com maior precisão, o que levou à perda de espaço. Assim, também é necessário verificar se a perda identificada apresenta um impacto clínico, considerando as diferentes características oclusais como a presença de maloclusões já instaladas, presença ou não de apinhamento, presença e manutenção do *Leeway space*, e perda precoce de outros dentes decíduos. Desta forma, esta avaliação deve ser feita de maneira individualizada para cada paciente.

Outros estudos que abordaram a perda precoce de um molar decíduo inferior também observaram perda de espaço nos casos em que não houve intervenção.[2,14–16] Na avaliação dos autores, a análise da distância linear para o molar decíduo perdido precocemente, a perda variou de 0,8mm à 1,69mm, entre 2 e 6 meses após a exodontia,[14–16] resultado similar ao encontrado no presente estudo.

Apesar da diferença estatística significante entre os grupos controle e intervenção considerando a distância linear, observou-se que no grupo de crianças que usaram dispositivo banda-alça, também houve perda de espaço. Essa perda pode ser justificada pelo fato do banda-alça ter sido instalado aproximadamente 15 dias após a exodontia, período em que pode ter ocorrido a perda observada. Desta forma, uma vez verificada a necessidade de instalação de um dispositivo banda-alça, sugere-se que o mesmo seja realizado imediatamente ou o mais breve possível, para que não haja uma perda de espaço inicial.

No presente estudo, foi observado que o grau de erupção do primeiro molar permanente não influenciou de forma significativa na perda de espaço linear no local da extração. Estudos prévios[17,18] sugeriram que quando houver perda unilateral de um primeiro molar decíduo, em pacientes onde o primeiro molar permanente estiver erupcionado, não há necessidade de intervenção. Outros trabalhos mostraram que, nos pacientes em que não ocorreu perda de espaço, esses apresentavam uma boa intercuspidação dos primeiros molares permanentes relacionadas a um arco favorável, sem outros problemas oclusais.[6,14]

No geral, o espaço é perdido por conta do movimento mesial do primeiro molar permanente e/ou da distalização do canino decíduo.[16,19,20] Durante a evolução normal do desenvolvimento da oclusão, ocorre uma diminuição fisiológica lenta do perímetro do arco inferior, devido ao deslocamento mesial dos primeiros molares permanentes em direção ao espaço disponível gerado pelo *Leeway space.*[14] A distalização do canino decíduo tem como provável explicação a troca dos incisivos inferiores decíduos pelos incisivos inferiores permanentes, comum na faixa etária das crianças avaliadas. Os incisivos permanentes, por ocuparem mais espaço no arco, acabam afastando os caninos decíduos no sentido distal.[16]

Ademais, no presente estudo, a redução da distância linear do espaço de extração foi maior do que a redução do perímetro do arco, logo, a perda de espaço foi maior comparada ao encurtamento do arco.[14,20] Desse modo, entende-se que predomina o movimento distal do canino decíduo em direção ao espaço de extração nos casos em que houve perda precoce do primeiro molar decíduo. Isto posto, foi acordado entre diversos autores que há predomínio do movimento distal do canino decíduo sobre a mesialização do primeiro molar permanente quando para o fechamento do espaço criado pela perda precoce de um molar decíduo inferior.[14,16,19–23]

Em suma, percebeu-se que não é possível avaliar a perda do espaço no local de extração como um evento isolado. Isso porque, concomitante a esse fenômeno, ocorrem também movimentos fisiológicos do desenvolvimento normal da oclusão, como a distalização dos caninos e a mesialização dos primeiros molares permanentes.[4,24] Ademais, questiona-se a relevância clínica da perda de 1,1mm de distância linear no local de extração, considerando-se a compensação dessa perda através do espaço de manobra mandibular, o *Leeway space*, em indivíduos livres de discrepâncias de arco negativas.[2,4]

Portanto, na ocorrência de perda precoce de um molar decíduo inferior, põe-se em prova a necessidade do uso de um mantenedor de espaço. Porém, essa decisão só deve ser confirmada após a avaliação individualizada do paciente, considerando os diversos fatores que podem influenciar espacialmente o arco em desenvolvimento. Dentre esses fatores, podemos citar a idade no momento da perda dentária, transição de dentição decídua para permanente, boa intercuspidação dos primeiros molares permanentes, variações na musculatura facial, fatores craniofaciais de crescimento, postura da língua e hábitos funcionais.[4,14,19,25–27]

As limitações do estudo envolvem a não individualização da amostra de acordo com o dente perdido, o que poderia gerar análises mais específicas. Isso porque, embora o 1º molar decíduo seja perdido com maior frequência, nessa situação não há necessidade do uso de um mantenedor de espaço.[12] Porém quando visto o 2º molar decíduo, estudos demonstram que há uma perda de espaço maior quando comparado ao 1º molar decíduo, e, requer uma intervenção imediata para a manutenção do espaço.[15,28,29,30] Além disso, para os próximos estudos, sugere-se maior tempo de acompanhamento, coleta e avaliação de exames radiográficos complementares, como telerradiografia e cefalometria, permitindo a inferência de outras variáveis relacionadas ao padrão facial esquelético e a retroinclinação de incisivos inferiores, por exemplo.

Concluiu-se que apesar de os dois grupos apresentarem perda de espaço, o grupo em que os participantes não utilizaram o banda-alça apresentou uma perda de espaço maior no período de acompanhamento de 3 meses. Apesar disso, é necessário que esses dados sejam interpretados com cautela e de maneira individualizada para cada paciente.

AGRADECIMENTOS

Os autores agradecem à Coordenação de Aperfeiçoamento de Pessoal de Nível Superior – Brasil (CAPES) – Código de Financiamento 001 pelo apoio financeiro.

REFERÊNCIAS

1 Monte-Santo AS, Viana SVC, Moreira KMS, Imparato JCP, Mendes FM, Bonini GAVC. Prevalence of early loss of primary molar and its impact in schoolchildren's quality of life. Int J Paediatr Dent. 2018 Nov;28(6):595–601. Doi: 10.1111/ipd.12416

2. Pokorná H, Marek I, Ku\vcera J, Hanzelka T. Space Reduction After Premature Loss of A Deciduous Second Molar: Retrospective Study. IOSR JDMS. 2016 Nov; 15 (11): 1-8. doi: 10.9790/0853-1511020108

3. Bhujel N, Duggal MS, Saini P, Day PF. The effect of premature extraction of primary teeth on the subsequent need for orthodontic treatment. Eur Arch Paediatr Dent Off J Eur Acad Paediatr Dent. 2016 Dec;17(6):423–34. doi: 10.1007/s40368-016-0247-7

4. Tunison W, Flores-Mir C, ElBadrawy H, Nassar U, El-Bialy T. Dental arch space changes following premature loss of primary first molars: a systematic review. Pediatr Dent. 2008;30(4):297–302.

5. Park K, Jung D-W, Kim J-Y. Three-dimensional space changes after premature loss of a maxillary primary first molar. Int J Paediatr Dent. 2009 Nov;19(6):383–9. doi: 10.1111/j.1365-263X.2009.00990.x
6. Law CS. Management of premature primary tooth loss in the child patient. J Calif Dent Assoc. 2013 Aug; 41 (8): 612–8.
7. de Lira A de LS, da Costa AL, da Fonseca GHA, da Silva NRF, Martins KR de J. Deciduous tooth early loss prevalence in posterior region and indication of band-loop space maintainer. Brazilian Dent Sci. 2019;22(3):321–8. doi: 10.14295/bds.2019.v22i3.1693
8. Arikan V, Kizilci E, Ozalp N, Ozcelik B. Effects of Fixed and Removable Space Maintainers on Plaque Accumulation, Periodontal Health, Candidal and *Enterococcus Faecalis* Carriage. Med Princ Pract. 2015;24(4):311–7. doi: 10.1159/000430787
9. Kaklamanos EG, Lazaridou D, Tsiantou D, Kotsanos N, Athanasiou AE. Dental arch spatial changes after premature loss of first primary molars: a systematic review of controlled studies. Odontology. 2017 Jul 23;105(3):364–74. doi: 10.1007/s10266-016-0281-2
10. Laing E, Ashley P, Naini FB, Gill DS. Space maintenance. Int J Paediatr Dent. 2009 May 1;19(3):155–62. doi: 10.1111/j.1365-263X.2008.00951.x
11. Moher D, Hopewell S, Schulz KF, Montori V, Gøtzsche PC, Devereaux PJ, et al. CONSORT 2010 Explanation and Elaboration: updated guidelines for reporting parallel group randomised trials. J Clin Epidemiol [Internet]. 2010;63(8):e1–37. doi: 10.1016/j.jclinepi.2010.03.004
12. Lin Y-T, Lin W-H, Lin Y-TJ. Twelve-month space changes after premature loss of a primary maxillary first molar. Int J Paediatr Dent. 2011 May;21(3):161–6. doi: 10.1111/j.1365-263X.2010.01105.x
13. Angle E. Classification of malocclusion. Dent Cosm. 1899;41(3):248–64.
14. Cuoghi OA, Bertoz FA, de Mendonca MR, Santos EC. Loss of space and dental arch length after the loss of the lower first primary molar: a longitudinal study. J Clin Pediatr Dent. 1998;22(2):117–20.
15. Macena MCB, Tornisiello Katz CR, Heimer MV, de Oliveira e Silva JF, Costa LB. Space changes after premature loss of deciduous molars among Brazilian children. Am J Orthod Dentofac Orthop Off Publ Am Assoc Orthod its Const Soc Am Board Orthod. 2011 Dec;140(6):771–8. doi: 10.1016/j.ajodo.2011.04.023
16. Padma Kumari B, Retnakumari N. Loss of space and changes in the dental arch after premature loss of the lower primary molar: a longitudinal study. J Indian Soc Pedod Prev Dent. 2006 Jun;24(2):90–6. doi: 10.4103/0970-4388.26023
17. Terlaje R, Donly K. Treatment planning for space maintenance in the primary and mixed dentition. ASDC J Dent Child. 2001 Mar 1;68:80,109-114.
18. Lin Y-TJ, Lin Y-T. Long-term space changes after premature loss of a primary maxillary first molar. J Dent Sci. 2017 Mar;12(1):44–8. doi: 10.1016/j.jds.2016.06.005
19. Owen DG. The incidence and nature of space closure following the premature extraction of deciduous teeth: A literature survey. Am J Orthod [Internet]. 1971;59(1):37–49. doi: 10.1016/0002-9416(71)90214-4
20. Seward FS. Natural closure of deciduous molar extraction spaces. Angle Orthod. 1965 Jan;35:85–94.
21. Lin Y-T, Lin W-H, Lin Y-TJ. Immediate and six-month space changes after premature loss of a primary maxillary first molar. J Am Dent Assoc. 2007 Mar;138(3):362–8. doi: 10.14219/jada.archive.2007.0169
22. Ngan P, Alkire RG, Fields HJ. Management of space problems in the primary and mixed dentitions. J Am Dent Assoc. 1999 Sep;130(9):1330–9. doi: 10.14219/jada.archive.1999.0403
23. Northway WM. The not-so-harmless maxillary primary first molar extraction. J Am Dent Assoc. 2000 Dec;131(12):1711–20. doi: 10.14219/jada.archive.2000.0117
24. Van der Linden F. The First Transitional Period: Transition of Incisors and Emergence of First Permanent Molars. In: Development of the Human Dentition. Chicago: Quintessence Publishing Co, Inc.; 2013.
25. Hoffding J, Kisling E. Premature loss of primary teeth: part II, the specific effects on occlusion and space in the permanent dentition. ASDC J Dent Child. 1978;45(4):284–7.
26. Lundström A. The significance of early loss of deciduous teeth in the etiology of malocclusion. Am J Orthod [Internet]. 1955;41(11):819–26. doi: 10.1016/0002-9416(55)90187-1
27. Northway WM, Wainright RL, Demirjian A. Effects of premature loss of deciduous molars. Angle Orthod. 1984 Oct;54(4):295–329.
28. Alnahwi HH, Donly KJ, Contreras CI. Space loss following premature loss of primary second molars. Gen Dent. 2015 Nov-Dec;63(6):e1-4. Erratum in: Gen Dent. 2016 Jan-Feb;64(1):79. PMID: 26545280.
29. Petcu A., Bălan A., Haba D., ªtefanache AM, Savins C. Implicações da perda prematura de molares primários. *Int. J. Med. Dente.* 2016; 6 (2).
30. Barros SE, Siqueira SP, Janson G, Chiqueto K. Short-term efficacy of vacuum-formed maintainer for deciduous second molar space maintenance in the mixed dentition: A single-centre, randomized controlled clinical trial. Orthod Craniofac Res. 2021 Nov;24(4):502-510. doi: 10.1111/ocr.12460. Epub 2021 Jan 4. PMID: 33352006