# SOLUÇÃO ESTÉTICA CONSERVADORA EM PACIENTE JOVEM COM FLUOROSE: CLAREAMENTO E MICROABRASÃO – RELATO DE CASO

George **Monteiro Filho**[1], Joissi Ferrari **Zaniboni**[2], Aline Carvalho **Girotto**[2], Aryvelto Miranda **Silva**[2], Cristiane de Melo **Alencar**[2*]

[1]Faculdade de Odontologia, Universidade Federal do Pará – UFPA, Belém, PA, Brasil.
[2]Faculdade de Odontologia de Araraquara, Universidade Estadual Paulista – UNESP, São Paulo, SP, Brasil.

**Palavras-chave**: Fluorose dentária. Clareamento dental. Microabrasão do esmalte. Tratamento minimamente invasivo.

**RESUMO**

**Introdução**: a fluorose constitui uma patologia que afeta os dentes desencadeada pelo excesso de ingestão de flúor. Sua manifestação ocorre a nível de esmalte na presença de manchas ou defeitos anatômicos. **Objetivo**: relatar o manejo clínico de um paciente com fluorose tratado com procedimento minimamente invasivo. **Relato do caso**: paciente do sexo feminino, 18 anos, apresentando queixas estéticas clinicamente observadas na vestibular dos dentes, com diagnóstico de lesões fluoróticas. Foi executado protocolo de dessensibilização com Ultra EZ por 5 min e aplicação do Verniz (Enamelast Fluoride) previamente ao tratamento clareador. Foram realizados duas sessões de clareamento com peróxido de hidrogenio 35% (DMC) por 45 min com intervalo de sete dias entre elas. Imediatamente após a segunda sessão de clareamento, foi realizado microabrasão com pasta abrasiva Whitness RM (FGM) e taça de borracha com fricção por 20 segundos. **Resultados**: o tratamento clareador associado a técnica da microabrasão do esmalte demonstrou resultado estético favorável, microinvasivo e eficaz no tratamento da fluorose. **Conclusão**: a associação dos tratamentos resolveu o problema estético da paciente de forma rápida e segura, conservando a estrutura dentária.

**Keywords**: Dental fluorosis. Tooth whitening. Enamel microabrasion. Minimally invasive treatment.

**ABSTRACT**

**Introduction**: fluorosis is a pathology that affects teeth triggered by excess fluoride intake. Its manifestation occurs at the enamel level in the presence of stains or anatomical defects. **Objective**: to report the clinical management of a patient with fluorosis treated with a minimally invasive procedure. **Case report**: female patient, 18 years old, presenting aesthetic complaints clinically observed in the buccal of the teeth, with a diagnosis of fluorotic lesions. A desensitization protocol was performed with Ultra EZ for 5 min and Varnish (Enamelast Fluoride) was applied prior to the bleaching treatment. Two bleaching sessions were performed with 35% hydrogen peroxide (DMC) for 45 min, with an interval of seven days between them. Immediately after the second bleaching session, microabrasion was performed with Whitness RM abrasive paste (FGM) and a rubber cup with friction for 20 seconds. Results: The bleaching treatment associated with the enamel microabrasion technique demonstrated a favorable, microinvasive and effective esthetic result in the treatment of fluorosis. **Conclusion**: the combination of treatments solved the patient's aesthetic problem quickly and safely, preserving the dental structure.

Submetido: 28 de dezembro, 2021
Modificado: 22 de junho, 2022
Aceito: 29 de junho, 2022

***Autor para correspondência**:
Cristiane de Melo Alencar
Endereço: Rua Humaitá, 2019. CEP: 14801-365
Número de telefone: +55 (16) 99711-1486
E-mail: cristiane_melo_alencar@hotmail.com

## INTRODUÇÃO

A fluorose dentária é um expressivo problema estético que afeta diretamente a harmonia do sorriso e a autoestima dos pacientes.[1] É considerado um defeito formativo na mineralização dos tecidos dentários duros, desencadeada por ingestão prolongada de flúor durante o período de amelogênese, sendo classificado pela literatura de acordo com o seu grau de severidade.[2,3]

O clareamento dental é muito utilizado em remoções de manchas por ser uma técnica não invasiva que mantém intactas as estruturas dentais.[4] O peróxido de hidrogênio, em diferentes concentrações, penetra na superfície do esmalte e libera radicais livres, os quais irão oxidar as moléculas dos pigmentos, reduzindo-as tanto em tamanho quanto em intensidade.[5]

A microabrasão do esmalte, por sua vez, é uma técnica muito utilizada no tratamento estético da fluorose.[6] É um procedimento pelo qual uma pequena camada superficial do esmalte, que apresenta alguma forma de alteração é removida por meio da ação conjunta de um agente erosivo e um agente abrasivo, expondo uma camada mais profunda de esmalte com características normais.[7]

Tendo como princípio a mínima intervenção nas estuturas dentárias, a combinação clínica do clareamento e da microabrasão demonstram a possibilidade de promover resultados estéticos satisfatórios ao paciente sem, necessariamente, realizar uma restauração.[6] Essa combinação foi desenvolvida para remover manchas no esmalte causadas pela fluorose, mas suas indicações se estendem à remoção de outros tipos de manchas superficiais.[8] Portanto, o objetivo deste artigo é relatar o manejo clínico de um paciente com fluorose tratado com procedimento minimamente invasivo para a devolução de um sorriso estético e harmônico.

## RELATO DE CASO

Paciente de 18 anos, sexo feminino, procurou a Fundação Araraquarense de Estudos Odontológicos apresentando queixa de "dentes manchados". Após anamnese e exame clínico detalhado, foram diagnosticados lesões fluoróticas generalizadas grau 3, de acordo com o índice TF proposto por Thylstrup & Fejerskov[9] (Figura 1). O protocolo incial proposto foi um tratamento microinvasivo: clareamento dental de consultório seguido de microabrasão do esmalte.




***Figura 1**: Imagem inicial do sorriso da paciente.*

Foi realizado registro de cor usando a escala Vita Classical (*Vita Zahnfabrik*, *Bad Säckingen*, Alemanha), seguido da avaliação de sensibilidade aplicando estímulo evaporativo com jato de ar da seringa tríplice durante 3 segundos na cervical de todos os dentes. O estímulo evaporativo foi associado à Escala Visual Analógico de dor de 0-10.[10] A paciente relatou sensibilidade nível 9 no elemento 23 previamente ao clareamento de consultório proposto. Diante disso, foi realizada profilaxia com pedra pomes e o seguinte protocolo dessensibilizante:

1. Aplicação do gel a base de nitrato de potássio associado a fluoreto de sódio Ultra EZ (*Ultradent*, *South Jordan*, UT, *United States of America*) por 5 minutos;

2. Aplicação do Verniz Enamelast Fluoride (*Ultradent*, *South Jordan*, UT, *United States of America*), uma camada fina nos elementos a serem clareados.

Após o protocolo de dessensibilização, foi realizado novamente o teste de sensibilidade resultando em

sensibilidade nível 2 relatado pela paciente. Em seguida, na mesma consulta, partiu-se então para realização de uma sessão de clareamento de consultório com peróxido de hidrogênio 35% (DMC, São Carlos, São Paulo, Brasil), durante 45 minutos.

Após a primeira sessão de clareamento, foi realizada uma nova avaliação de cor. A paciente relatou insatisfação com a cor e solicitou que os dentes ficassem mais claros. Relatou ainda que as manchas ficaram "mais evidentes". Sendo assim, propomos a realização de mais uma sessão, após sete dias, seguido de microabrasão do esmalte.

Após o fim da segunda sessão de clareamento foi realizado isolamento absoluto do campo operatório, transiluminação com fotopolimerizador Radii cal (SDI, *Bayswater*, VIC, Australia), para identificar a profundidade das manchas usando, e realização de microabrasão almejando remover ou minimizar o aspecto das manchas fluoróticas (Figura 2).

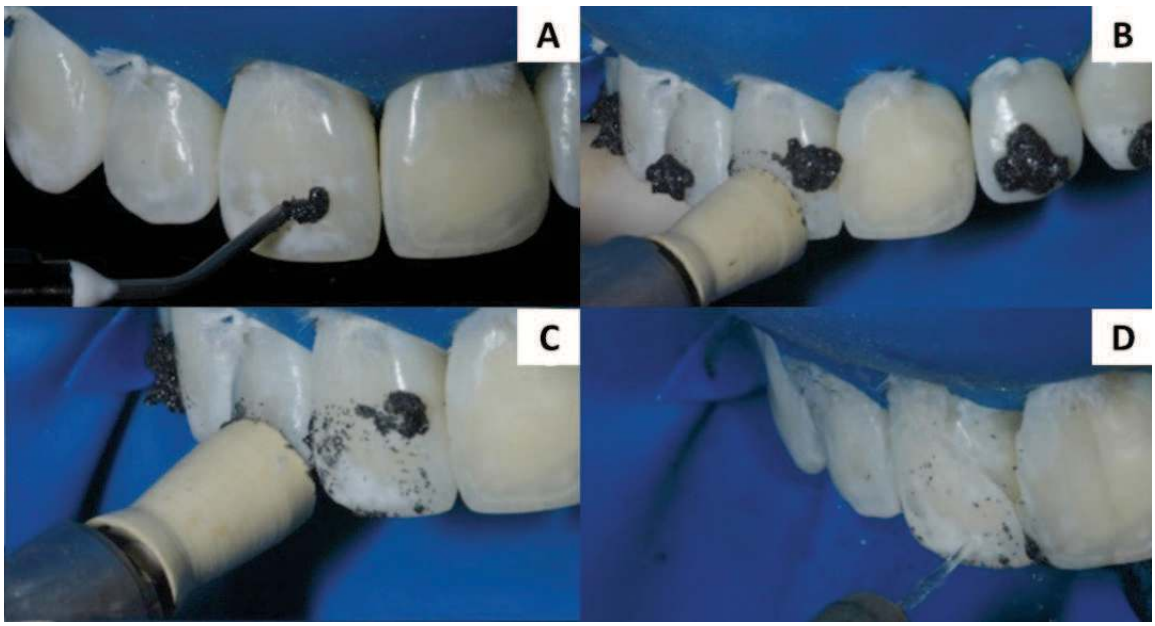


***Figura 2**: A) Aplicação da pasta abrasiva erosiva (Whitness RM – FGM, Joinville, SC, Brasil). B) e C) Fricção por 20 segundos usando taça de borracha; D) Lavagem com água.*

Após microabrasão, foi detectado que o elemento 22 ainda apresentava uma mancha muito evidente. Sendo assim, foi realizado a macroabrasão com fresa diamantada 2135F. Após a macroabrasão não houve necessidade de restaurar o elemento, sendo feito somente o polimento com disco de feltro e pasta diamantada (*Diamond* – FGM, Joinville, SC, Brasil). A figura 3 demonstra o aspecto pós-operatório imediato.



***Figura 3**: Aspecto imediato após macroabrasão.*

A paciente retornou sete dias depois para troca da restauração antiga no elemento 21. Foi removida a resina e realizada restauração direta com resina de cor BL2 (*Forma-Ultradent*, *South Jordan*, UT, *United States*). Na mesma sessão foi realizado polimento e as fotografias finais do caso (Figura 4).



***Figura 4**: Aspecto final do caso clínico.*

## DISCUSSÃO

A ocorrência da fluorose repercute negativamente na estética do sorriso.[1] Indivíduos com dentes anteriores comprometidos esteticamente geralmente são pessoas com baixa autoestima e pouca autoconfiança, podendo apresentar comprometimento de suas atividades sociais.[11] Embora este relato de caso clínico não tenha utilizado nenhuma forma de avaliação sobre o impacto que o tratamento da fluorose representa para o paciente, estudos prévios demonstraram que o tratamento gera um impacto positivo na qualidade de vida e na melhora do desempenho de atividades diárias.[12,13]

Com o surgimento de uma odontologia mais conservadora, o grau de manchamento dental se tornou um fator determinante na escolha da técnica empregada.[14] Estudos demonstram que a associação das técnicas de clareamento dental e microabrasão do esmalte tem apesentado efetivo resultado estético no tratamento da fluorose, promovendo um maior benefício às estruturas vitais do dente.[6,15] Por isso, optou-se por uma sequência de tratamento de complexidade crescente com clareamento dental indicado incialmente devido à ausência de defeitos estruturais graves no esmalte e, ainda por ser capaz de modificar manchas profundas, seguido da técnica de microabrasão, que foi realizada após a estabilização da coloração dentária, retirando a camada superficial do esmalte e removendo as manchas presente nessa estrutura dentária.[16]

Restaurações estéticas, como ionômero de vidro, resina composta ou mesmo coroas protéticas, são utilizadas para manchas brancas,[17] contudo envolvem redução dentária, que é um tratamento invasivo.[16] O problema desse tratamento é que muitos pacientes são crianças ou adultos jovens, resultando em desgaste excessivo em idade precoce. Neste caso, utilizamos tratamento conservador tornando-se um diferencial em relação a demais estudos[17,18] que utilizaram tratamento restaurador em pacientes com casos de fluorose com severidade até menor.

Sendo assim, procedimentos mais conservadores devem ser a primeira escolha de tratamento, em casos, em que existam manchas superficiais, em esmalte e que cause desconforto estético para o paciente.[15]

## CONCLUSÃO

A associação do clareamento dental com microabrasão demonstrou ser um método eficaz, com resultado estético satisfatório que motiva o paciente, não havendo nenhum prejuízo à estrutura dental e sendo uma alternativa ao tratamento restaurador.

## REFERÊNCIAS

1.Viegas CM, Scarpelli AC, Novaes Júnior JB, Paiva SM, Pordeus, IA. Dental fluorosis: therapeutic approaches for aesthetic recovery. Rev Gaúch Odontol. 2011;59(3):497-501.

2.Cutress TW, Suckling, GW. Differential diagnosis of dental fluorosis. J Dent Res. 1990;69(2):714-20. doi: 10.1177/00220345900690S138.
3.Cavalheiro JP, Bussaneli DG, Restrepo M, Fragelli CMB, Cordeiro RCL, Jeremias F, *et al*. Clinical aspects of dental fluorosis according to histological features: a Thylstrup Fejerskov Index review. CES Odontol. 2017;30(1):41-50. doi: 10.21615/cesodon.30.1.4.
4.Rodríguez-Martínez J, Valiente M, SánchezMartín MJ. Tooth whitening: From the established treatments to novel approaches to prevent side effects. J Esthet Restor Dent. 2019;31(5):431-40. doi: 10.1111/jerd.12519.
5.Loyola-Rodriguez JP, Pozos-Guillen AJ, Hernandez-Hernandez F, Berumen-Maldonado R, Patiño-Marin N. Effectiveness of treatment with carbamide peroxide and hydrogen peroxide in subjects affected by dental fluorosis: a clinical trial. J Clin Pediatr Dent. 2003;28(1):63-7. doi: 10.17796/jcpd.28.1.1q78t43054jk5911.
6.Bertassoni L, Martin J, Torno V, Vieira S, Rached RN, Mazur R, *et al*. In-office dental bleaching and enamel microabrasion for fluorosis treatment. J Clin Pediatr Dent. 2008; 32(3):185-88. doi: 10.17796/jcpd.32.3.20757r27312334u8.
7.Croll TP, Cavanaugh RR. Enamel color modification by controlled hydrochoric acid-pumice abrasion. I Technique and examples. Quintessence Int. 1986;17(2):81-7.
8.Hasmun N, Lawson J, Vettore MV, Elcock C, Zaitoun H, Rodd H. Change in oral health-related quality of life following minimally invasive aesthetic treatment for children with molar incisor hypomineralisation: a prospective study. Dent J. 2018;6(4):61. doi: 10.3390/dj6040061.
9.Thystrup A, Fejerskov O. Clinical appearance of dental fluorosis in permanent teeth in relation to histologic changes. Community Dent Oral Epidemio. 1978;6(6):315-28. doi: 10.1111/j.1600-0528.1978.tb01173.x.
10. Freitas BLS, Pinto MS, Oliveira ES, Douglas-de-Oliveira DW, Galvão EL, Gonçalves PF, Flecha OD, Oliveira Filho PM. Scales for pain assessment in cervical dentin hypersensitivity: a comparative study. Cad saúde colet. 2020;28(2):271-7.
11.Chankanka O, Levy SM, Warren JJ, Chalmers JM. A literature review of aesthetic perceptions of dental fluorosis and relationships with psychosocial aspects/oral health-related quality of life. Community Dent Oral Epidemiol. 2010;38(2):97-109. doi: 10.1111/j.1600-0528.2009.00507.x. Epub 2009 Dec 7.
12.Meireles SS, Goettems ML, Castro KS, Sampaio FC, Demarco FF. Dental fluorosis treatment can improve the individuals' OHRQoL? Results from a randomized clinical trial. Braz Dent J. 2018;29(2):109-16. doi: 10.1590/0103-6440201801733.
13.Pan Z, Que K, Liu J, Sun G, Chen Y, Wang L, *et al*. Effects of at-home bleaching and resin infiltration treatments on the aesthetic and psychological status of patients with dental fluorosis: A prospective study. J Dent. 2019;7(91):103-228. doi: 10.1016/j.jdent.2019.103228. Epub 2019 Nov 5.
14.Castro KS, Araújo FAC, Duarte RM, Sampaio FC, Meireles SS. Acceptability, efficacy and safety of two treatment protocols for dental fluorosis: a randomized clinical trial. J Dent. 2014;42(8);938-44. doi: 10.1016/j.jdent.2014.01.011. Epub 2014 Jan 30.
15.Ardu S, Stavridakis M, Krejci I. A minimally invasive treatment of severe dental fluorosis. Quintessence Int. 2007;38(6):455-8.
16.Chandra S, Chawla TN. Clinical evaluation of the sandpaper disk method for removing fluorosis stains from teeth. J Am Dent Assoc. 1975;90(6):1276-273. doi: 10.14219/jada.archive.1975.0259.
17.Santa-Rosa TTDA, Ferreira RC, Drummond AMA, De Magalhães CS, Vargas AMD, Ferreira EFE, *et al*. Impact of aesthetic restorative treatment on anterior teeth with fluorosis among residents of an endemic area in Brazil: intervention study. BMC Oral Health. 2014;14(1):1-8. doi: 10.1186/1472-6831-14-52.
18. Al Moaleem MM, Madkhali HA, Judayba MH, Mobaraky AA, Mobarki, AH. Aesthetic management of a patient with different level of fluorosis: Clinical and technical report. J Oral Dent Res. 2016;1(1):24-8.