# ANQUILOGLOSSIA EM BEBÊS: DA EMBRIOLOGIA AO TRATAMENTO - UMA REVISÃO DE LITERATURA

Isabella Zelzer **Azambuja**[1], Monica Almeida **Tostes**[1], Maristela Barbosa **Portela**[1*]

[1]Departamento Odontoclínica, Faculdade de Odontologia, Universidade Federal Fluminense – UFF, Niterói, RJ, Brasil.

**Palavras-chave:** Frenectomia. Anquiloglossia. Bebês. Amamentação.

**RESUMO**

**Objetivo:** o objetivo do presente estudo foi realizar uma revisão narrativa de literatura sobre a anquiloglossia em bebês, apresentando os critérios para diagnóstico, implicações na amamentação e formas de tratamentos. **Fontes dos dados:** foram realizadas, em abril de 2022, buscas nas bases de dados PubMed e Scielo, considerando artigos publicados entre os anos 1990 e 2022. Foram utilizadas como palavras-chave: frenectomy; babies; ankyloglossia; breastfeeding. A seleção dos trabalhos foi realizada através da leitura dos títulos e dos resumos. Após a aplicação dos critérios de inclusão e exclusão, 27 artigos foram selecionados, sendo eles pesquisas originais, relatos de caso e revisões de literatura. Livros textos nacionais também foram utilizados. **Síntese dos dados:** apesar de não existir um teste para diagnóstico considerado padrão-ouro, a triagem neonatal para investigação de anquiloglossia é uma obrigatoriedade nas maternidades de todo o país. Os testes para diagnóstico mais utilizados no Brasil são "Teste da Linguinha" e de Bristol. Não foram encontradas evidências científicas que relacionem a frenotomia e/ou frenectomia à melhora da amamentação. A abordagem multidisciplinar abrangendo dentistas, fonoaudiólogos, pediatras, consultores de amamentação, otorrinolaringologistas, cirurgiões e outros profissionais capacitados, deve ser considerada para delinear a melhor conduta clínica. Dentre as técnicas cirúrgicas, a frenotomia em bebês mostra-se como sendo a mais segura por apresentar menos riscos de complicações transoperatórios e pós-cirúrgica. **Conclusão:** faz-se necessário a realização de estudos controlados e com baixo viés metodológico sobre diagnóstico, tratamento e impactos da anquiloglossia na amamentação para padronizar e nortear a conduta clínica da equipe multidisciplinar responsável pelo binômio mãe-bebê no período puerperal.

**Keywords:** Frenectomy. Ankyloglossia. Babies. Breastfeeding.

**ABSTRACT**

**Objective:** the aim was to conduct a narrative literature review on ankyloglossia in infants, presenting the criteria for diagnosis, implications on breastfeeding, and treatment options. **Sources of data:** a search was conducted in PubMed and Scielo databases, considering articles published between 1990 and 2022 in April 2022. The key words used were: frenectomy; babies; ankyloglossia; breastfeeding. The selection of the papers was made through the title and by reading the abstracts. After applying the inclusion and exclusion criteria, 27 articles were selected, which were original research, case reports and literature reviews. National textbooks were also used. **Synthesis of data:** there is no test for diagnosis considered gold standard, neonatal screening for ankyloglossia investigation is a mandatory in maternity hospitals all over the country. The most used diagnostic tests in Brazil are the "Martinelli Test" and the "Bristol test". No scientific evidence was found relating frenotomy and/or frenectomy to improve breastfeeding. A multidisciplinary approach including dentists, speech therapists, pediatricians, breastfeeding consultants, otorhinolaryngologists, surgeons, and other trained professionals must be considered to outline the best clinical management. Among the surgical techniques, frenotomy in infants is the safest because it presents fewer risks of transoperative and post-surgical complications. **Conclusion:** it is necessary to carry out controlled studies with low methodological bias on diagnosis, treatment, and the impact of ankyloglossia on breastfeeding, to standardize and guide the clinical management of the multidisciplinary team responsible for the mother-baby binomial during the puerperal period.

Submetido: 18 de outubro, 2022
Modificado: 06 de janeiro, 2023
Aceito: 02 de fevereiro, 2023

***Autor para correspondência**:
Maristela Barbosa Portela
Endereço: Rua Beberibe, 273/201 – Ricardo de Albuquerque – Rio de Janeiro – RJ – Brasil.
CEP: 21640-070
Número de telefone: +55 (21) 97013-0568
E-mail: mbportela@id.uff.br

## INTRODUÇÃO

A anquiloglossia, mais conhecida como língua presa, pode ser definida como uma condição na qual o frênulo lingual é incomumente curto, espesso e se insere anteriormente próximo à ponta da língua, podendo resultar em restrições do movimento lingual.[1]

O primeiro registro do uso do termo "anquiloglossia" na bibliografia médica ocorreu em 1963 quando Wallace[2] definiu como "uma condição na qual a ponta da língua não pode ser projetada para além dos dentes incisivos inferiores por causa de um frênulo lingual curto, muitas vezes contendo tecido cicatricial." Apesar de não ser um assunto novo, porém atual, não há nos dias de hoje uma definição amplamente aceita para a anquiloglossia, o que prejudica na comparação entre os estudos.[3]

Existe uma ampla e variável prevalência da anquiloglossia, que pode variar de 0,1% a 10,7%, e o principal argumento para explicar tal disparidade é a falta de uma definição universalmente aceita da anomalia e dos diferentes tipos de testes utilizados para realizar o diagnóstico.[3] A avaliação feita ativamente da anquiloglossia em bebês, sem a presença de sintomas ou alterações funcionais, também contribui para o aumento dessa porcentagem.[4]

O leite materno deve ser fonte exclusiva de nutrição do bebê nos seis primeiros meses de vida.[5] Para que ocorra a extração de leite dos ductos mamilares é fundamental a habilidade de distensão da língua do recém-nascido e a coordenação entre os movimentos de sucção, deglutição e respiração.[6] Desta forma, as funções de sucção e deglutição dependem do correto funcionamento da língua.[7]

A preocupação com o frênulo lingual restritivo e suas possíveis consequências para o bebê, como dificuldade na amamentação, sucção e fala não é recente. Livros mostram que parteiras no século XVIII já mantinham uma unha comprida para que fosse necessário, cortar o frênulo do recém-nascido logo após o parto, facilitando assim a amamentação.[8] No entanto, essa relação de causalidade entre a presença de frênulo lingual restritivo e problemas na amamentação deve ser interpretada com bastante cautela, já que revisões sistemáticas[9-11] encontradas na literatura não mostram evidências científicas que suportem tal condição. Adicionalmente, os autores sugerem que sejam realizados mais estudos clínicos controlados com elevada qualidade metodológica para determinar os efeitos da frenotomia no desenvolvimento do bebê.

Tendo em vista a importância do correto diagnóstico da anomalia congênita no bebê, bem como a escolha do tratamento respeitando a singularidade de cada criança e a falta de um protocolo único baseado em evidências científicas sobre a conduta clínica acerca dos freios linguais nesses pacientes, o objetivo do presente trabalho é fazer uma revisão de literatura narrativa acerca do diagnóstico, opções de tratamento e sua relação com a amamentação.

## FONTE DOS DADOS

Foram buscados artigos publicados nas bases de dados PubMed (n = 104) e Scielo (n = 24) em abril de 2022. Foram avaliados artigos publicados no período de 1990 a 2022. Utilizou-se como palavras-chave os seguintes termos na língua inglesa: *(*ankyloglossia) OR (tongue-tie) OR (lingual frenum) AND (frenectomy) OR (frenotomy) OR (frenulotomy) AND (breastfeeding) AND (babies) OR (baby) OR (newborn)*. Adicionalmente, trinta e oito (38) artigos foram identificados com base nas referências bibliográficas dos trabalhos já encontrados. Livros textos (n = 4) também foram pesquisados (Figura 1).

Foram considerados todos os trabalhos, como: relatos de casos clínicos, revisões de literatura, pesquisas científicas,

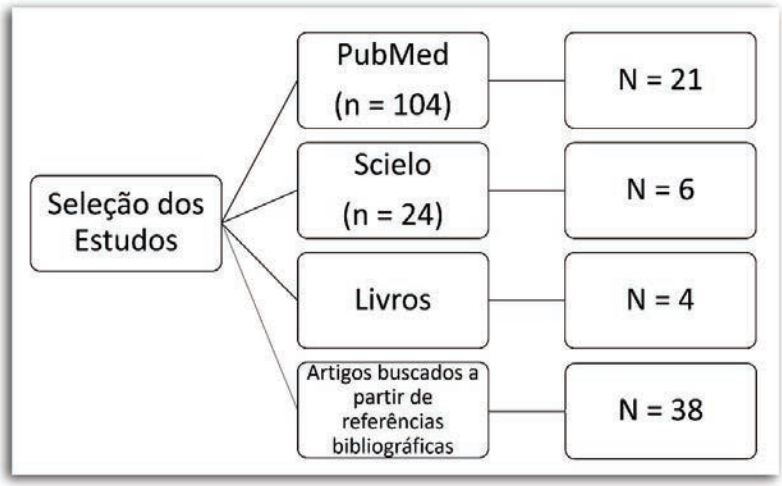


***Figura 1**: Seleção dos trabalhos após aplicação dos critérios de inclusão e exclusão.*

monografias e teses. A seleção dos estudos para a revisão foi baseada nos títulos e resumos, tendo como critérios de exclusão artigos que relacionavam a anquiloglossia a quaisquer síndromes e/ou a pacientes sistemicamente comprometidos.

A extração dos dados a partir dos trabalhos selecionados se deu de acordo com a seguinte sequência:

A) Autores
B) Ano de publicação
C) País
D) Título do artigo
E) Tipo de trabalho
F) Desfecho

# SÍNTESE DOS DADOS

## Embriologia da língua e do freio lingual

A formação do estomodeu (boca primitiva) ocorre durante o dobramento lateral do embrião. A formação da face e do pescoço são provenientes do aparelho faríngeo, que consiste nos arcos faríngeos, bolsas faríngeas, sulcos faríngeos e membranas faríngeas.[12]

Os arcos faríngeos iniciam seu desenvolvimento na 4° semana de vida intrauterina e são revestidos internamente pelo endoderma e externamente pelo ectoderma. São compostos por uma artéria, um eixo cartilaginoso, um componente muscular (primórdio dos músculos na cabeça e no pescoço) e um nervo. Os sulcos faríngeos são responsáveis por separar os arcos entre si.[12]

No final da 4° semana, o primeiro arco faríngeo dá origem a uma saliência mediana denominada broto lingual mediano ou tubérculo ímpar. Logo após, ao início da 5° semana, um par adicional de saliências laterais - os brotos linguais distais - desenvolvem-se lateralmente ao tubérculo ímpar e rapidamente se expandem e crescem sobre ele formando os dois terços anteriores da língua.[13]

Para a formação do terço posterior, o segundo arco faríngeo está envolvido. Este forma uma saliência denominada cópula que é coberta por uma proeminência do terceiro e quarto arcos chamada de eminência hipofaríngea dando origem ao terço posterior da língua. O quarto arco faríngeo contribui apenas para uma pequena porção mais posterior do corpo da língua.[12] O sulco terminal, em forma de "V", é responsável por separar o terço posterior do corpo da língua.[14]

A superfície ventral da língua é fixada no assoalho bucal durante todo o seu desenvolvimento. A partir do momento que este é concluído, esta fixação regride na região anterior – liberando a parte anterior da língua - e mais posteriormente o tecido persiste fixado dando origem ao frênulo lingual. Quando a regressão na região anterior não ocorre, podemos observar no recém-nascido, um defeito denominado anquiloglossia, mais conhecido como língua presa.[13]

A definição anatômica sobre o frênulo lingual vem sendo descrita como uma estrutura – corda ou faixa – de tecido conjuntivo submucoso na linha média.[15] Recentemente, tal conceito popular sobre o freio foi substituído por uma definição mais abrangente evidenciada por Mills *et al.*[16] onde o frênulo lingual caracteriza-se por uma camada de fáscia que perpassa o assoalho bucal e o movimento lingual cria uma tensão nessa camada capaz de formar uma prega na linha média reconhecível como frênulo lingual.

A transparência, espessura e forma do frênulo lingual são alteradas de acordo com a variabilidade no deslizamento da camada fascial conforme a movimentação da língua e do músculo genioglosso. Não há estudos que comparem a anatomia do freio lingual fetal, neonatal e adulto.[17]

A falta de estudos e a carência de compreensão da estrutura anatômica do frênulo lingual podem ser considerados alguns dos fatores para que o diagnóstico da anquiloglossia permaneça subjetivo causando um dilema na prática clínica e nas pesquisas.[17]

## Diagnóstico da anquiloglossia em bebês

É definido que o diagnóstico precoce de anquiloglossia torna-se importante uma vez que a alteração do frênulo pode causar danos ao recém-nascido como dificuldades na amamentação e possível perda de peso.[18] O objetivo de identificar a presença da alteração no freio é orientar corretamente o binômio mãe-bebê para uma consultoria de amamentação ou para cirurgia do frênulo lingual, de acordo com a necessidade de cada caso, visando evitar o desmame precoce.[19]

Os diferentes protocolos de diagnóstico da anquiloglossia e a falta de uma definição clara e consistente da condição são fatores que impedem a obtenção de evidências científicas fidedignas quanto à influência da língua presa na amamentação. A carência de um instrumento de avaliação padronizado gera a possibilidade de que alguns estudos não foram capazes de diagnosticar a anquiloglossia, sendo impossível saber ao certo seus malefícios.[20]

Desse modo, não há na literatura um protocolo de diagnóstico ou ferramenta de avaliação de anquiloglossia aceito por todos e considerado como padrão ouro.[21] Além disso, existem poucos estudos que comparem os protocolos de diagnóstico entre si, sendo difícil de determinar o mais adequado.[22] A adoção de um protocolo único é indispensável para o diagnóstico correto da anquiloglossia e para o seu tratamento.[19]

Os principais testes para o diagnóstico da anquiloglossia em bebês, assim como suas principais características, podem ser visualizadas na tabela 1.

***Tabela 1**: Testes para o diagnóstico de anquiloglossia em bebês.*

| Testes Usados no Diagnóstico | Principais Características |
|---|---|
| ***Hazelbaker Assessment Tool for Lingual Frenulum Function*** | O primeiro teste desenvolvido foi o Hazelbaker Assessment Tool for Lingual Frenulum Function, em 1993 nos EUA e tinha como método a avaliação de cinco itens de aparência e sete itens de função onde a pontuação de cada item varia de 0 a 2, sendo 2 a pontuação de normalidade.[23] A indicação de frenotomia dá-se nos casos em que a pontuação dos itens de aparência for menor que oito (8) e a função é considerada prejudicada nos casos em que a pontuação for menor que onze (11). Atualmente, este instrumento de avaliação não é muito utilizado, possivelmente devido a sua extensão e complexidade.[24] |
| **Protocolo de Avaliação do Frênulo da Língua em Bebês – Teste da Linguinha (Martinelli)** | Com o objetivo de apresentar um novo método de avaliação do frênulo da língua em bebês, Martinelli *et al.*[25] desenvolveram o Protocolo de Avaliação do Frênulo da Língua em Bebês, mais conhecido como teste da linguinha.No entanto, segundo Messner *et al.*,[21] a avaliação a ser realizada no bebê para realização da frenotomia não pode ser apenas através da inspeção do frênulo lingual, é necessária uma apuração do histórico de lactação, observar a frequência e o tempo de amamentação, além de conferir a anatomia do mamilo materno, e a pega do mesmo pelo bebê. Sendo assim, uma das vantagens do Teste da Linguinha é a sua aplicação em três etapas abrangendo além da avaliação anátomo funcional, a avaliação da história clínica e avaliação da sucção nutritiva e não-nutritiva.[25]O protocolo possui um escore final que pode variar de zero ponto (normalidade) a vinte e cinco pontos (alteração da normalidade em ordem crescente). Quando a soma da história e do exame clínico for igual ou maior que 13, pode-se considerar interferência do frênulo nos movimentos linguais. |
| ***Bristol Tongue Assessment Tool*** | O teste de Bristol foi desenvolvido em 2015, na Universidade de Bristol, na Inglaterra, com base na prática clínica e com referências ao Hazelbaker Assessment Tool for Lingual Frenulum Function.[26] O objetivo era criar um teste mais simples, objetivo e confiável para auxiliar na avaliação da aparência e função da língua identificando a presença da anquiloglossia e sua gravidade. O método foi desenvolvido a partir da avaliação de três pesquisadoras de obstetrícia e amamentação que com base em suas práticas clínicas e no teste ATFLL classificou os quatro aspectos mais importantes para avaliação da língua do recém-nascido. A escolha levou em consideração critérios como a fácil visualização e interpretação da característica avaliada. Os aspectos selecionados foram: 1. Aparência da ponta da língua; 2. Fixação do frênulo à crista gengival inferior; 3. Elevação da língua com a boca aberta (chorando); 4. Projeção da língua. A pontuação do teste de Bristol pode variar de zero (0) a oito (8) onde pontuações de 0 a 3 indicam redução mais severa de função da língua. |
| ***Tongue Assessment Tool for Tongue-tie in Breastfeed Babies – TABBY*** | O método baseado no BTAT consiste em 12 imagens desenvolvidas por um design gráfico com suporte e auxílio de quatro parteiras experientes. As ilustrações criadas tinham como intuito auxiliar na identificação da normalidade – escore 2 – e da presença da anomalia, podendo essa ser moderada – escore 1 – ou grave – escore 0.[27] As imagens demonstram "como é a ponta da língua", "onde ela é fixada na gengiva", "a que altura ela pode levantar (boca aberta)" e "até que ponto pode sair". A ferramenta pode ser pontuada de zero (anomalia severa) a oito (normalidade). |

Em junho de 2014, a LEI N°13.002[18] determinou a obrigatoriedade da avaliação do frênulo lingual do recém-nascido por profissionais de saúde capacitados através do Protocolo de Avaliação do Frênulo da Língua em Bebês (Teste da Linguinha),[25] em todos os hospitais e maternidades do país, o que possibilita a identificação precoce de alterações do frênulo e/ou movimentação lingual. O exame realizado na triagem neonatal aplicava somente a avaliação anatomofuncional ao recém-nascido, permitindo assim identificar os casos mais graves da anomalia e encaminhar para a cirurgia. Após 30 dias de vida, o reteste era feito para aplicação completa do protocolo – avaliação da história clínica e da sucção.

Visando maior praticidade de aplicação do teste nas maternidades do país, em 2018, o Ministério da Saúde divulgou uma nota técnica[28] que preconizava o uso de outro protocolo, o Bristol Tongue Assessment Tool[26] porém, não há evidências científicas que justifiquem a sua predileção.[29] Em 2021, uma nova nota técnica foi publicada reiterando o uso do Bristol[26] na triagem neonatal e que nos casos em que a aplicação do protocolo indicar positivo para a presença de língua presa, deve-se observar se a condição prejudica a amamentação e realizar a avaliação da mamada através do Protocolo de Avaliação da Mamada proposto pela UNICEF.[30]

## Anquiloglossia e amamentação

A amamentação tem sido cada vez mais alvo de pesquisas devido a importância dessa prática para a saúde física, mental e psíquica da criança e da mulher, além de prevenir mortes infantis.[31] A amamentação é responsável pelo desenvolvimento craniofacial do bebê devido aos movimentos da musculatura orofacial. O monitoramento da prevalência de aleitamento materno é uma das estratégias de avaliação do cuidado à infância no Brasil devido a sua importância na redução da morbimortalidade infantil. Sendo assim, as iniciativas de proteção, promoção e apoio ao aleitamento materno são prioridade pela Política Nacional de Saúde da Criança.[32]

O leite materno deve ser fonte exclusiva de nutrição nos primeiros 4 a 6 meses de vida do bebê,[7] porém lactentes com anquiloglossia possuem maior risco de terem sua amamentação substituída por mamadeira nas primeiras semanas de vida.[33]

O "Protocolo de observação da mamada da UNICEF" é considerado avaliação "padrão ouro" para verificação do desempenho da díade mãe/bebê no momento da amamentação. O protocolo é composto por cinco categorias que englobam comportamentos favoráveis e indicativos de dificuldade.[34]

Apesar da falta de pesquisas científicas com qualidade metodológica que comprovem tal relação, Schlatter *et al.*,[35] em um estudo de coorte prospectivo, demonstraram que 55% dos pacientes com anquiloglossia relataram problemas de amamentação, criando assim uma possível associação entre anquiloglossia e dificuldade de aleitamento. Relatos de dor e dificuldade de pega da mama tiveram maior prevalência entre mães de recém-nascidos diagnosticados com anquiloglossia.[33]

Porém, a anatomia das mamas e mamilos, a experiência materna e a produção de leite materno também podem afetar a amamentação e essas questões devem ser levadas em consideração na escolha do tratamento, principalmente antes do encaminhamento para a cirurgia.[36]

A presença de anquiloglossia pode impedir a livre movimentação lingual[29] que está diretamente relacionada com os movimentos de sucção, deglutição e respiração além de ser responsável por realizar o vedamento anterior – aderida ao mamilo – e posterior – aderida ao palato mole e faringe.[22] A falta de coordenação entre tais movimentos e a incorreta fisiologia da amamentação, pode causar cansaço no bebê, dores no mamilo materno e em casos mais graves, o desmame precoce.[29]

O risco do desmame precoce aumenta na presença de sintomas como dor mamária materna, dificuldade da pega, ganho de peso insatisfatório e formação insuficiente de leite. Consequentemente, impossibilita o neonato de desfrutar dos benefícios da amamentação.[37]

Quando presente, a anquiloglossia pode causar duas categorias de sinais e sintomas. O primeiro relacionado à mãe, trauma mamilar e o segundo relacionado ao recém-nascido, o esvaziamento mamário ineficaz e baixa ingestão de nutrientes.[24]

A criança deve adaptar o movimento de sucção de acordo com as características anatômicas da mãe. Uma efetiva amamentação com a extração de leite pelo recém-nascido é dependente de diversos movimentos complexos. A língua deve ser capaz de:

1. Protruir para além do rebordo alveolar inferior para impedir o reflexo de mordida do recém-nascido (evitando trauma no mamilo materno), além de criar uma vedação na auréola;
2. Manipular o tecido areolar junto com o mamilo através do palato duro e palato mole;
3. Criar um vácuo intraoral responsável pelo fluxo de leite na mama.

A incapacidade da língua em realizar esses movimentos e gerar esse padrão fisiológico de amamentação, são críticos tanto para a remoção eficaz de leite materno quanto para a proteção do tecido mamilar contra traumas.[24]

Após o parto, há uma queda nos níveis de estrogênio e progesterona no sangue da mulher devido a retirada da placenta permitindo a ação da prolactina nas glândulas mamárias e o início da produção de leite materno. A quantidade de leite produzida está diretamente relacionada com as necessidades do bebê, parcialmente controlada pela prolactina – sua secreção é estimulada pela sucção – e pelos efeitos locais da remoção de leite na glândula.[38] Tanto a frequência quanto a duração das mamadas são capazes de interferir no processo de adaptação podendo levar a insuficiência na produção de leite e outros problemas.[5]

Ao nascimento, o bebê possui um perfil fisiologicamente retrognata no qual a mandíbula está em posição posterior em relação à maxila. Para que ocorra a extração de leite dos ductos mamilares, são necessários movimentos musculares determinantes para ativar as estruturas do aparelho estomatognático do recém-nascido e consequentemente o crescimento ideal do terço inferior do rosto. Dessa forma, a amamentação é um fator decisivo no desenvolvimento do bebê.[39]

Dentre os malefícios para o binômio mãe-bebê estão o estresse físico e psicológico. Profissionais de saúde devem estar atentos aos relatos de amamentação dolorosa e oferecer o suporte necessário para garantir o bem-estar mental e físico das mães e seus filhos.[40] Tal ajuda é importante, pois apesar do desejo inicial de amamentar, a amamentação dolorosa e cansativa pode levar as mães a recorrerem pela fórmula ou mamadeira.[41]

A anquiloglossia pode interferir na prática do aleitamento, porém essa evidência é baseada em estudos existentes que apresentam problemas metodológicos como amostras pequenas e falta de padronização dos procedimentos diagnósticos. Na literatura atual, também não há estudos suficientes que comprovem a melhoria na amamentação e dor nos mamilos maternos após o tratamento cirúrgico e deve-se levar em consideração os eventos adversos e as recidivas. Sendo assim, é necessária a realização de estudos que avaliem a relação entre anquiloglossia, problemas na amamentação e baixo ganho de peso do lactente.[33]

## Tratamento de anquiloglossia em bebês

Segundo a Academia Americana de Otorrinolaringologia e Cirurgia de Cabeça e Pescoço, nem todos os bebês que apresentam anquiloglossia devem ser submetidos a um tratamento cirúrgico.[21]

As dificuldades presentes durante a amamentação podem ser desencadeadas por diversos fatores como a má postura materna, bebês prematuros, perda do reflexo de sucção pelo bebê e interferências de bicos ou chupetas. [30] Porém, a limitação da mobilidade lingual não deve ser descartada como um empecilho para a efetiva amamentação e deve-se realizar um exame oral completo – morfológico e funcional – nos casos em que há dificuldade de amamentação.[30]

Segundo Ferrés-Amat *et al.*[42] os casos de sucção improdutiva podem ser resolvidos através de uma equipe multidisciplinar com sessões de amamentação para corrigir a postura e melhorar a pega do bebê, incentivar reflexos de sucção e realizar exercícios intra e extraorais que estimulam o músculo masseter, o palato e a língua. Além disso, a orientação aos familiares para realizarem exercícios de terapia miofuncional antes e após a intervenção cirúrgica, colaboram para um melhor tratamento.

As técnicas cirúrgicas mais utilizadas em odontopediatria para o tratamento da anquiloglossia são a frenectomia e a frenotomia.[43]

## Frenectomia

É um procedimento cirúrgico intraoral comum realizado para reparar um freio lingual anquilosado no qual é feita a incisão do freio na superfície ventral da língua.[44] Corresponde a completa excisão do frênulo lingual,[43] podendo ser realizado em ambiente hospitalar ou consultório odontológico, desde que o profissional esteja apto a exercer as manobras nas emergências.

Para realização da frenectomia, é necessária a utilização de anestesia local. Deve ser feito o bloqueio bilateral do nervo lingual com complementação de anestesia infiltrativa.[43]

Para a injeção da anestesia local, o profissional deve ter conhecimento profundo de anatomia, fisiologia, farmacologia e anestesiologia. Além disso, mesmo conhecendo as fórmulas para cálculo da dose máxima de cada anestésico, deve-se utilizar o menor volume de concentração necessária para obter a anestesia satisfatória e injetar a solução lentamente.[45]

A utilização de bisturi, eletrocautério e laser são amplamente empregados para realizar a incisão cirúrgica. Embora a técnica cirúrgica seja simples, a localização anatômica e a topografia do tecido lingual tornam o procedimento vulnerável a diversas complicações trans e pós-operatórias. Para realização da incisão, deve-se ter cautela quanto a profundidade para não causar lesão nas estruturas anatômicas da região. Porém, se a incisão for muito superficial as chances de recorrências são altas. A correta incisão deve remover completamente toda a inserção fibrosa, o componente submucoso anterior e posterior e a ferida após a excisão deve ter um formato de diamante.[44]

## Frenotomia

O procedimento mais indicado para o tratamento cirúrgico de anquiloglossia em bebês é a frenotomia (clivagem no frênulo) por ser simples, rápida e não requer ambiente hospitalar para ser feita.[43,46] Geralmente é realizada em consultórios odontológicos, pois o frênulo lingual do recém-nascido é fino e com poucos vasos sanguíneos diminuindo assim o sangramento. A técnica não requer sutura[46] e o desconforto para o bebê é mínimo, permitindo mamar imediatamente após a cirurgia.[43]

O cirurgião evidencia o frênulo através da elevação da língua e é feita a incisão para ressecção parcial do frênulo. Existem várias opções de instrumentos para realizar a incisão, o cirurgião pode optar por tesoura, bisturi, bisturi elétrico ou laser. Em alguns casos, o uso de ferramentas como pinças hemostáticas e tentacânula auxiliam na cirurgia oferecendo maior estabilidade da língua e serve como guia para as incisões.[43]

O uso do laser está sendo cada vez mais difundido entre os profissionais devido a suas vantagens como hemostasia, menor necessidade de anestesia local, menor tempo de trabalho e melhoria do acesso ao campo operatório. Além disso, não é necessária a realização de sutura reduzindo assim danos às estruturas próximas à língua.[47]

A combinação do uso de anestésico tópico e a injeção de soluções anestésicas locais não é recomendado antes da frenotomia lingual em bebês por aumentar os riscos de reações tóxicas e metemoglobinemia com o uso de benzocaína tópica.[21] Em 2018, a Food and Drug Administration[48] recomendou a não utilização de medicamentos orais contendo benzocaína para tratamento de bebês e crianças com menos de dois anos de idade, tendo como alternativa o uso de lidocaína tópica. Apesar de reduzir os riscos de desenvolvimento de metemoglobinemia, as complicações advindas da sobredosagem de anestésicos em bebês continuam presentes mesmo com uso da lidocaína.

Uma das desvantagens da técnica de frenotomia é a possibilidade de serem necessários procedimentos complementares para total liberação do frênulo, devido à reinserção das fibras, com a criança mais velha. Em contrapartida, a frenectomia possui resultados mais confiáveis e previsíveis diminuindo assim a taxa de recorrência, porém, é mais difícil de realizar em crianças muito pequenas por ser um procedimento mais invasivo e com maiores riscos de complicações transoperatórias e pós-cirúrgicas.[49]

Algumas alterações dos recém-nascidos podem ser consideradas como critérios de contraindicações para a cirurgia de liberação do frênulo lingual, entre elas estão retrognatia, micrognatia, distúrbio neuromuscular, hipotonia e coagulopatia. Estas características podem desencadear complicações pós-intervenção cirúrgica graves como obstrução das vias aéreas devido ao risco de formação de edema e hemorragias.[46,50]

Apesar da frenotomia ser considerada o procedimento mais seguro a ser empregado em bebês, Solis-Pazmino *et al.*,[46] em um estudo feito nos EUA, demonstraram que apesar de raras, existem complicações durante e após o procedimento cirúrgico para o tratamento da anquiloglossia, independente da técnica escolhida pelo profissional. Devido à pluralidade de especialidades que realizam a liberação do freio lingual e a variedade de técnicas existentes, cria-se um obstáculo para rastrear as taxas de complicações.[46]

As complicações mais comuns durante a cirurgia estão relacionadas ao sangramento como choque hipovolêmico e hematoma infectado. Além disso, existem as complicações maiores e mais graves, uma vez que envolvem estruturas anatômicas nobres, como a obstrução aguda das vias aéreas, angina de Ludwig e edema pulmonar.[46] Após a cirurgia, as complicações mais comuns são abscesso submandibular, cisto infectado e infecção da ferida. Danos às estruturas locais e glândulas salivares também foram relatadas como, mucoceles, obliteração do ducto de Wharton, fibrose e formação de cisto no assoalho da boca.[46]

A formação de cicatriz fibrosa após a frenectomia lingual foi observada em 2% das crianças e bebês.[51] Esta se forma devido a inadequadas incisões realizadas pelo operador e à incompleta remoção do freio lingual durante a cirurgia. A recorrência da anquiloglossia após a frenectomia também é comum e pode ser causada devido ao desenvolvimento de tecido cicatricial fibroso no local da excisão.[44]

Em contrapartida, a evidência dos benefícios relacionados à liberação do freio lingual é baixa e insuficiente. Alguns autores mostram que a frenotomia oferece melhora significativa nas dificuldades de aleitamento e problemas de fala.[10,52] A Agência Canadense de Medicamentos e Tecnologias em Saúde[53] apoiou o benefício da frenotomia nos efeitos da amamentação a curto prazo.

Com base na literatura atual, não há dados disponíveis para determinar o melhor tratamento cirúrgico para a anquiloglossia em bebês e a época ideal para a realização da intervenção cirúrgica.[3] Porém, sugere-se que a cirurgia deva ser realizada o mais cedo possível para evitar que a criança desenvolva padrões anormais de fala e deglutição. Em casos em que esses padrões já estejam estabelecidos, deve-se encaminhar o paciente ao

fonoaudiólogo para restabelecer as funções normais da língua.[49]

Em síntese, Khan *et al.*[54] ao compararem técnicas cirúrgicas de liberação do frênulo lingual em uma revisão sistemática, concluíram que todos os procedimentos são eficazes e seguros, mas ainda assim destacaram a importância de novas pesquisas sobre o tema e sobre técnicas não cirúrgicas para o tratamento da anquiloglossia.

# DISCUSSÃO

Os efeitos que a alteração do frênulo lingual pode causar em bebês é um assunto controverso na literatura. Enquanto alguns estudos relatam a relevância de um diagnóstico e tratamento precoce,[55,56] outros corroboram a ideia de que o frênulo pode romper com o crescimento da criança e por isso não se deve intervir até os 5 anos de idade.[57]

Assim como as alterações provocadas por um frênulo curto são assuntos de grande debate na vivência clínica, as escolhas profissionais frente ao diagnóstico de anquiloglossia também geram dúvidas quanto ao melhor tratamento. A carência de parâmetros comuns no diagnóstico da anquiloglossia e a falta de conhecimento sobre a anatomia do freio lingual podem ser o motivo da diversidade de opiniões existentes na hora de escolher entre terapias não cirúrgicas, frenotomia ou frenectomia.[24]

O diagnóstico subjetivo da anquiloglossia e suas consequências para a díade mãe-bebê tornou-se um conflito entre os profissionais da saúde que lidam com o período puerpério. Uma preocupação com o aumento exponencial de diagnóstico e tratamento da anquiloglossia nos últimos anos em diversos países[58-60] é a possibilidade de que tais números reflitem uma tendência de sobrediagnóstico potencial, ou seja, bebês com anatomia e função da língua normais estão sendo submetidos a frenectomia/frenotomia desnecessariamente.[16]

Os fatores que levaram as crianças a serem sobrediagnosticadas com anquiloglossia incluem uma maior conscientização de que a anomalia pode interferir na amamentação, aumento do debate nas mídias sociais, foco maior nos benefícios da amamentação para o recém-nascido e o aumento do número de profissionais, médicos e dentistas, que realizam o procedimento cirúrgico.[21]

A supressão de conhecimento acerca da variabilidade da estrutura, função e anatomia do frênulo lingual influencia na tomada de decisão em torno do tratamento de escolha para a anquiloglossia. Sem tais conhecimentos, esta escolha permanece sujeita à vivência clínica do profissional. Sendo assim, este deve excluir outras potenciais causas para a dificuldade na amamentação antes de encaminhar o recém-nascido para cirurgia.[17]

Uma das críticas aos protocolos de diagnóstico da anomalia congênita existentes nos dias de hoje é que tais métodos permitem classificar qualquer frênulo com um grau de anquiloglossia, portanto freios considerados "normais" se enquadram em classificações "anormais". Isso se deve ao fato de que estes protocolos não levam em consideração a estrutura anatômica correta do freio e todas as variáveis que impactam na mobilidade e função da língua.[17]

A anquiloglossia isolada pode não ser sinônimo de problemas na amamentação e a presença de um freio encurtado não seria indicação de procedimentos cirúrgicos, pois muitos bebês com a anquiloglossia ainda conseguem se alimentar satisfatoriamente sem qualquer tratamento.[52,61] Sendo assim, o profissional deve avaliar criteriosamente a situação clínica, observando se a presença do freio está prejudicando a amamentação e realizar minuciosamente o exame físico e funcional. A avaliação do bebê com anquiloglossia não deve limitar-se a algo superficial como a inspeção apenas do freio lingual. É necessário incluir na avaliação o histórico de lactação, experiências anteriores da mãe quanto à amamentação, frequência e duração das sessões de amamentação, se o bebê está ganhando peso e se há o auxílio de suplementação/fórmula ou uso de mamadeiras.[62]

Para definir a anquiloglossia, alguns autores usam os termos anquiloglossia "anterior" para referir-se a um freio que se estende até a ponta da língua. A anquiloglossia "posterior" não tem uma clara definição, enquanto alguns autores consideram um freio que se insere na porção posterior da língua, outros o identificam como uma amarração submucosa da língua.[63,64] Alguns autores acreditam que o termo "anquiloglossia posterior" deve ser abandonado[65] e que a "anquiloglossia anterior" deve ser substituída apenas por "anquiloglossia" para fins de melhor compreensão.[21]

Muitos estudos corroboram a ideia de que a frenotomia/frenectomia lingual pode levar a uma melhora na amamentação[52,66,67] porém, é importante salientar que nem todos os estudos chegaram ao mesmo resultado e a maioria apresenta vieses metodológicos, não apresentando por isso forte evidência científica. Adicionalmente, em alguns trabalhos, mães relataram que não houve melhoras após o procedimento cirúrgico.[67,68]

Com isso, não foi observado um consenso quanto a interferência da anquiloglossia na dificuldade de amamentação. Poucos médicos (pediatras e otorrinolaringologistas) acreditam que a alteração do frênulo não traz malefícios para a amamentação enquanto a maioria dos consultores de lactação acredita no oposto. A carência de estudos sobre a história da anquiloglossia não tratada aumenta ainda mais a incerteza e deixa brechas

para variadas interpretações.[51]

Assim, uma vez obtido o escore positivo para a presença de alteração no frênulo lingual, o tratamento desse bebê deve apresentar uma abordagem multidisciplinar com dentistas, fonoaudiólogos, pediatras, consultores de amamentação, otorrinolaringologistas, cirurgiões e outros profissionais capacitados, a fim de delinear a melhor conduta clínica. Dentre as técnicas cirúrgicas apresentadas no presente trabalho, consideramos a frenotomia, em bebês, como sendo a melhor por apresentar menos riscos de complicações transoperatórias e pós-cirúrgica, mesmo que no futuro essa criança necessite de outra intervenção no freio lingual. Assim, propomos que a correção do frênulo lingual curto em bebês possa ocorrer em duas etapas, a primeira nos primeiros dias ou meses de vida do paciente com o objetivo de dar a língua condições de movimentos para realização da amamentação (realização da frenotomia); e em um segundo momento, com a criança mais desenvolvida, após acompanhamento e avaliações fonoaudiológica e odontológica, a realização da frenectomia para permitir os movimentos necessários à fonação e demais funções. Isso porque devemos sempre nos atentar para a baixa massa corpórea do bebê o que indica a utilização de pequena quantidade de anestésico local, sendo insuficiente para fazer um bloqueio nervoso necessário para a realização da frenectomia; risco de hemorragia devido à baixa concentração de vitamina K e obstrução das vias aéreas superiores ocasionado por edema local em reposta à cirurgia ou reação alérgica.

## CONCLUSÃO

Apesar dos inúmeros protocolos criados com o objetivo de diagnosticar a anquiloglossia de forma correta, não há nos dias de hoje um considerado ideal, dificultando assim a padronização da identificação da anquiloglossia em bebês. Além disso, a avaliação ativa pode acabar sobrediagnosticando a anquiloglossia e dessa forma bebês saudáveis estariam sendo submetidos a cirurgias desnecessariamente.

Acredita-se que a anquiloglossia tenha um papel importante na amamentação, uma vez que pode impedir a livre movimentação lingual e com isso, trazer malefícios para o binômio mãe-bebe como dor no mamilo, má pega da mama e baixo ganho de peso. No entanto, não foi encontrada evidência científica que comprovou a melhoria da amamentação com a realização de frenotomia ou frenectomia.

A abordagem multidisciplinar no tratamento da anquiloglossia em bebês é de suma importância para a tomada de decisão sobre a melhor conduta clínica para o correto desenvolvimento do bebê. Com relação ao tratamento não cirúrgico pode-se citar: correção da postura mãe/bebê durante a amamentação, exercícios extra e intraorais, sendo esses empregados antes do encaminhamento do bebê para a cirurgia. Dentre os tratamentos cirúrgicos, a frenotomia é a mais indicada.

O presente trabalho mostra que estudos controlados e com alto critério metodológico acerca do diagnóstico, tratamento e impactos da anquiloglossia em bebês na amamentação devem ser realizados a fim de padronizar e nortear a conduta clínica de médicos, cirurgiões-dentistas, fonoaudiólogos, consultoras de amamentação e todos aqueles responsáveis pelo binômio mãe-bebê no período puerperal. De acordo com a última nota técnica nº 89/2022 do Ministério da Saúde,[69] a avaliação do frênulo lingual em bebês é necessária para identificar possível interferência na amamentação, através da versão adaptada do Protocolo de Bristol realizado por profissionais de saúde devidamente capacitados. Adicionalmente, a intervenção cirúrgica no frênulo lingual está indicada quando há dificuldade na amamentação, até mesmo nos casos graves de anquiloglossia.

## REFERÊNCIAS

1. American Academy of Pediatric Dentistry. Policy on management of the frenulum in pediatric patients. The Reference Manual of Pediatric Dentistry. Chicago, Ill.: American Academy of Pediatric Dentistry; 2022:80-5.
2. Wallace AF. Tongue Tie. Lancet. 1963;282(7304):377-8. doi: 10.1016/s0140-6736(63)93057-5.
3. Suter VGA, Bornstein MM. Ankyloglossia: facts and myths in diagnosis and treatment. J Periodontol. 2009;80(8):1204-19. doi: 10.1902/jop.2009.090086.
4. Maya-Enero S, Pérez-Pérez M, Ruiz-Guzmán L, Duran-Jordà X, López-Vílchez MA. Prevalence of neonatal ankyloglossia in a tertiary care hospital in Spain: a transversal cross-sectional study. Eur J Pediatr. 2021;180(3):751-7. doi: 10.1007/s00431-020-03781-7.
5. Brasil. Organização Pan-Americana da Saúde no Brasil. Ministério da Saúde. Secretaria de Atenção à Saúde. Departamento de Ações Programáticas Estratégicas. Área Técnica de Saúde da Criança e Aleitamento Materno. Brasília: OPAS; 2001.
6. Fujinaga CI, Chaves JC, Karkow IK, Klossowski DG, Silva FR, Rodrigues AH. Frênulo lingual e aleitamento materno: estudo descritivo. Audiol Commun Res. 2017;22:e1762. doi: 10.1590/2317-6431-2016-1762.
7. Sanches, MT. Manejo clínico das disfunções orais na amamentação. J. Pediatr. 2004;80(5):155-62. doi: 10.1590/S0021-75572004000700007.
8. Horton CE, Crawford HH, Adamson, Ashbell TS. Tongue-Tie. Cleft Palate J. 1969;6:8-23. PMID: 5251442.
9. Ito Y. Does frenotomy improve breast-feeding difficulties in infants with ankyloglossia? Pediatr Int. 2014 Aug;56(4):497-505. doi: 10.1111/ped.12429.
10. Francis DO, Krishnaswami S, McPheeters M. Treatment of ankyloglossia and breastfeeding outcomes: a systematic review. Pediatrics. 2015 Jun;135(6):e1458-66. doi: 10.1542/peds.2015-0658
11. O'Shea JE, Foster JP, O'Donnell CP, Breathnach D, Jacobs SE, Todd DA, Davis PG. Frenotomy for tongue-tie in newborn infants.

Cochrane Database Syst Rev. 2017 Mar 11;3(3):CD011065. doi: 10.1002/14651858.CD011065.pub2.
12. Moore KL, Persuad TV, Torchia MG. Before we are born: essential of embryology and birth defects. 9th ed. Philadelphia: Elsevier; 2016.
13. Schoenwolf CG, Bleyl SB, Brauer PR, Francis-West PH. Larsen's human embryology. 5th ed. Salt Lake City: Elsevier; 2014.
14. Sadler, TW. Langman's medical embryology. 9th. Philadelphia: Lippincot Williams & Wilkins; 2004.
15. Baxter R, Musso M, Hughes L, Lahey L, Fabbie P, Lovvorn M, et al. Tongue tied: how a tiny string under the tongue impacts nursing, speech, feeding and more. 1st ed. Alabama: Alabama Tongue-Tie Center; 2018.
16. Mills N, Pransky SM, Geddes DT, Mirjalili SA. What is a tongue tie? defining the anatomy of the in-situ lingual frenulum. Clin Anat. 2019;32(6):749-61. doi: 10.1002/ca.23343.
17. Mills N, Keough N, Geddes DT, Pransky SM, Mirjalili SA. Defining the anatomy of the neonatal lingual frenulum. Clin Anat. 2019;32(6):824-35. doi: 10.1002/ca.23410.
18. Brasil. Lei n° 13.002, de 20 de junho de 2014. Obriga a realização do Protocolo de Avaliação do Frênulo da Língua em Bebês. Diário Oficial, Brasília, 23 jun. 2014. Disponível em: http://www.planalto.gov.br/ccivil_03/_ato2011-2014/2014/lei/l13002.htm.
19. Martinelli RL, Marchesan IQ, Berretin-Félix G. Protocolo de avaliação do frênulo lingual para bebês: relação entre aspectos anatômicos e funcionais. Rev. Cefac. 2013;14(1):138-45. doi: 10.1590/S1516-18462013005000032.
20. Billington J, Yardley I, Upadhyaya M. Long-term efficacy of a tongue tie service in improving breast feeding rates: a prospective study. J Pediatr Surg. 2018;53(2):286-8. doi: 10.1016/j.jpedsurg.2017.11.014.
21. Messner AH, Walsh J, Rosenfeld RM, Schwartz SR, Ishman SL, Baldassari C, et al. Clinical consensus statement: ankyloglossia in children. Otolaryngol Head Neck Surg. 2020;162(5):597-611. doi: 10.1177/0194599820915457.
22. Araújo MC, Rosenblatt A. Evaluation of the lingual frenulum in newborns using two protocols and its association with breastfeeding. J. Pediatr. 2020;96(3):379-85. doi: 10.1016/j.jped.2018.12.013.
23. Amir LH, James JP, Donath SM. Reliability of the Hazelbaker Assessment Tool for Lingual Frenulum Function. Int Breastfeed J. 2006;1(3):2006. doi: 10.1186/1746-4358-1-3.
24. Knox I. Tongue tie and frenotomy in the breastfeeding newborn. Neoreviews. 2010;11(9):513-9. doi: 10.1136/archdischild-2014-306211.
25. Martinelli R. Protocolo de avaliação do frênulo da língua em bebês. Rev Cefac. 2012;14(1):138-45. doi: 10.1590/S1516-18462012000100016.
26. Ingram J, Johnson D, Copeland M, Churchill C, Taylor H, Emond A. The development of a tongue assessment tool to assist with tongue-tie identification. Arch Dis Child Fetal Neonatal. 2015;100(4):F344-8. doi: 10.1136/archdischild-2014-307503.
27. Ingram J, Copeland M, Johnson D, Emond A. The development and evaluation of a picture tongue assessment tool for tongue-tie in breastfed babies (TABBY). Int Breastfeed J. 2019;14;31. doi: 10.1186/s13006-019-0224-y
28. Brasil. Ministério da Saúde. Secretaria de Atenção à Saúde. Departamento de ações programáticas e estratégicas. Nota técnica n° 35 de 2018. Coordenação Geral de Saúde da Criança e Aleitamento Materno. Brasília, Ministério da Saúde, 2018. Disponível em: https://bvsms.saude.gov.br/bvs/publicacoes/anquiloglossia_ministerio_saude_26_11_2018_nota_tecnica_35.pdf.
29. Fraga MR, Barreto KA, Lira TC, Menezes VA. Is the Occurrence of Ankyloglossia in Newborns Associated with Breastfeeding Difficulties? Breastfeed Med. 2020;15(2):96-102. doi: 10.1089/bfm.2019.0199.
30. Brasil. Ministério da Saúde. Secretaria de Atenção à Saúde. Departamento de ações programáticas e estratégicas. NOTA TÉCNICA Nº 11/2021. Coordenação-Geral de Ciclos da Vida. Coordenação de Saúde da Criança e Aleitamento Materno. Brasília, Ministério da Saúde, 2021. Disponível em: https://rblh.fiocruz.br/sites/rblh.fiocruz.br/files/usuario/114/nota_tecnica_11_2021-cocam_0.pdf.
31. Bueno KC. A importância do aleitamento materno exclusivo até os seis meses de idade para promoção de saúde da mãe e do bebê [trabalho de conclusão de curso]. Campos Gerais (MG): Universidade Federal de Minas Gerais; 2013. Disponível em: https://www.nescon.medicina.ufmg.br/biblioteca/imagem/4276.pdf.
32. Brasil. Ministério da Saúde. Secretaria de Atenção à Saúde. Departamento de ações Programáticas Estratégicas. Bases para a discussão da política nacional promoção, proteção e apoio ao aleitamento materno. Brasília, Ministério da Saúde, 2017. Disponível em: https://bvsms.saude.gov.br/bvs/publicacoes/bases_discussao_politica_aleitamento_ materno.pdf.
33. Venancio SI, Toma TS, Buccini GS, Sanches MT, Araújo CL, Figueiró MF. Anquiloglossia e aleitamento materno: evidências sobre a magnitude do problema, protocolos de avaliação, segurança e eficácia da frenotomia: parecer técnico científico. São Paulo: Instituto de Saúde; 2015. Disponível em: file:///C:/Users/isabe/Downloads/PTC_Anquiloglossia_09set2015%20(1).pdf.
34. Oliveira FB, Fernandes CP, Gurgel LG, Fujinaga CI, Almeida ST. Protocolos de avaliação da amamentação e fonoaudiologia: uma revisão integrativa da literatura. Rev Cefac. 2019;21(5):e14018. doi: 10.1590/1982-0216/201921514018.
35. Schlatter SM, Schupp W, Otten JE, Harnisch S, Kunze M, Stavropoulou D et. al. The role of tonguetie in breastfeeding problems—a prospective observational study. Acta Paediatr. 2019;108(12):2214-21. doi: 10.1111/apa.14924.
36. Douglas P. Making sense of studies that claim benefits of frenotomy in the absence of classic tongue-tie. J Hum Lact. 2017;33(3):519-23. doi: 10.1177/0890334417706694.
37. Victoria CG, Bahl R, Barros A, França G, Horton S, Krasevec J, et al. Breastfeeding in the 21st century: epidemiology, mechanisms, and lifelong effect. Lancet. 2016 Jan 387(10017):475-90. doi: 10.1016/S0140-6736(15)01024-7.
38. Woolridge MW, Phil D, Baum JD. Recent advances in breast feeding. Acta Paediatr Jpn. 1993;35(1):1-12. doi: 10.1111/j.1442-200x.1993.tb02996.x.
39. Ferrés-Amat E, Pastor-Vera T, Rodriguez-Alessi P, Ferrés-Amat E, Mareque-Bueno J, Ferrés-Padró E. The prevalence of ankyloglossia in 302 newborns with breastfeeding problems and sucking difficulties in Barcelona: a descriptive study. Eur J Paediatr Dent. 2017;18(4):319-25. doi: 10.23804/ejpd.2017.18.04.10.
40. Edmunds JE, Fulbrook P, Miles S. Understanding the experiences of mothers who are breastfeeding an infant with tongue-tie: A Phenomenological Study. J Hum Lact. 2013;29(2):190-5. doi: 10.1177/0890334413479174.

41. Manipon C. Ankyloglossia and the breastfeeding infant: Assessment and Intervention. Adv Neonatal Care. 2016;16(2):108-13. doi: 10.1097/anc.0000000000000252.
42. Ferrés-Amat E, Pastor-Vera T, Rodríguez-Alessi P, Ferrés-Amat E, Mareque-Bueno J, Ferrés-Padró E. Management of ankyloglossia and breastfeeding difficulties in the newborn: breastfeeding sessions, myofunctional therapy, and frenotomy. Case Rep Pediatr. 2016;2016:3010594. doi: 10.1155/2016/3010594.
43. Junqueira MA, Cunha NN, Costa e Silva LL, Araújo LB, Moretti AB, Couto Filho CE, et al. Surgical techniques for the treatment of ankyloglossia in children: a case series. J Appl Oral Sci. 2014;22(3):241-8. doi: 10.1590/1678-775720130629.
44. Varadan M, Chopra A, Sanghavi AD, Sivaraman K, Gupta K. Etiology and clinical recommendations to manage the complications following lingual frenectomy: a critical review. J Stomatol Oral Maxillofac Surg. 2019;120(6):549-53. doi: 10.1016/j.jormas.2019.06.003.
45. Guedes-Pinto AC, Mello-Moura AC. Odontopediatria. 9ª ed. São Paulo: Santos. 2016.
46. Solis-Pazmino P, Kim GS, Lincango-Naranjo E, Prokop L, Ponce OJ, Truong MT. Major complications after tongue-tie release: a case report and systematic review. Int J Pediatr Otorhinolaryngol. 2020;138:110356. doi: 10.1016/j.ijporl.2020.110356.
47. Kara C. Evaluation of patient perceptions of frenectomy: a comparison of Nd:YAG laser and conventional techniques. Photomed Laser Surg. 2008;26(2):147-52. doi: 10.1089/pho.2007.2153.
48. US Food and Drug Administration. Risk of serious and potentially fatal blood disorder prompts FDA action on oral overthe-counter benzocaine products used for teething and mouth pain and prescription local anesthetics, 2018. Disponível em: https://www.fda.gov/drugs/drug-safety-and-availability/risk-serious-and-potentially-fatal-blood-disorder-prompts-fda-action-oral-over-counter-benzocaine#:~:text=Benzocaine%20and%20other%20local%20anesthetics,and%20can%20result%20in%20death.&text=Gently%20rub%20or%20massage%20the%20child%27s%20gums%20with%20one%20of%20your%20fingers.,-Use%20a%20firm.
49. Manfro AR, Manfro R, Bortoluzzi MC. Surgical treatment of ankyloglossia in babies—case report. Int J Oral Maxillofac Surg. 2010;39(11):1130-2. doi: 10.1016/j.ijom.2010.06.007.
50. Walsh F, Kelly D. Partial airway obstruction after lingual frenotomy. Anesth Analg. 1995;80(5):1066-7. doi: 10.1097/00000539-199505000-00056.
51. Messner AH, Lalakea ML. Ankyloglossia: controversies in management. Int J Pediatr Otorhinolaryngol. 2000;54(2-3):123-31. doi: 10.1016/s0165-5876(00)00359-1.10. Francis DO, Krishnaswami S, McPheeters. Treatment of ankyloglossia and breastfeeding outcomes: a systematic review. Pediatrics. 2015;135(6):1438-66. doi: 10.1542/peds.2015-0658.
52. Power RF, Murphy JF. Tongue-tie and frenotomy in infants with breastfeeding difficulties: achieving a balance. Arch Dis Child. 2015;100(5):489-94. doi: 10.1136/archdischild-2014-306211.
53. Li KX, McCormack S. Canada's drug and health technology agency. Frenectomy techniques for infants with tongue and lip tie: Clinical Effectiveness, 2019. Disponível em: https://www.cadth.ca/sites/default/files/pdf/htis/2019/RB1340%20Frenectomy%20Tools%20Final.pdf.
54. Khan U, MacPherson J, Bezuhly M, Hong P. Comparison of frenotomy techniques for the treatment of ankyloglossia in children: a systematic review. Otolaryngol Head Neck Surg. 2020;163(3):428-43. doi: 10.1177/0194599820917619.
55. Berry J, Griffiths M, Westcott C. A double-blind, randomized, controlled trial of tongue-tie division and its immediate effect on breastfeeding. Breastfeed Med. 2012;7(3):189-93. doi: 10.1089/bfm.2011.0030.
56. Buryk M, Bloom D, Shope T. Efficacy of neonatal release of ankyloglossia: a randomized trial. Pediatrics. 2011;128(2):280-8. doi: 10.1542/peds.2011-0077.
57. Wright JE. Review article tongue-tie. J Pediatr Child Health. 1995;31(4):276-8. doi: 10.1111/j.1440-1754.1995.tb00810.x.
58. Joseph KS, Kinniburgh B, Metcalfe A, Razaz N, Sabr Y, Lisonkova S. Temporal trends in ankyloglossia and frenotomy in British Columbia, Canada, 2004–2013: a population-based study. CMAJ Open. 2016;4(1):33-40. doi: 10.9778/cmajo.20150063.
59. Lisonek M, Liu S, Dzakpasu S, Moore AM, Joseph KS. Changes in the incidence and surgical treatment of ankyloglossia in Canada. J Pediatr Child Health. 2017;22(7):382-6. doi: 10.1093/pch/pxx112.
60. Kapoor V, Douglas PS, Hill PS, Walsh LJ, Tennant M. Frenotomy for tongue-tie in Australian children, 2006-2016: an increasing problem. Med J Aust. 2018;208(2):88-9. doi: 10.5694/mja17.00438.
61. Caloway C, Hersh C, Baars R, Sally S, Diercks G, Hartnick CJ. Association of feeding evaluation with frenotomy rates in infants with breastfeeding difficulties. JAMA Otolaryngol Head Neck Surg. 2019;145(9):817-22. doi: 10.1001/jamaoto.2019.1696.
62. Walker RD, Messing S, Rosen-Carole C, Benoit MM. Defining tip–frenulum length for ankyloglossia and its impact on breastfeeding: a prospective cohort study. Breastfeed Med. 2018;13(3):204-10. doi: 10.1089/bfm.2017.0116.
63. Hong P, Lago D, Seargeant J, Pellman L, Magit AE, Pransky SM. Defining ankyloglossia: a case series of anterior and posterior tongue ties. Int J Pediatr
Otorhinolaryngol. 2010;74(9):1003-6. doi: 10.1016/j.ijporl.2010.05.025.
64. Walsh J, Tunkel D. Diagnosis and treatment of ankyloglossia in newborns and infants a review. JAMA Otolaryngol Head Neck Surg. 2017;143(10)1032-9. doi: 10.1001/jamaoto.2017.0948.
65. Yoon A, Zaghi S, Weitzman R, Ha S, Law CS, Guilleminault C, et al. Toward a functional definition of ankyloglossia: validating current grading scales for lingual frenulum length and tongue mobility in 1052 subjects. Sleep Breath. 2017;21(3):767-75. doi: 10.1007/s11325-016-1452-7.
66. Sethi N, Smith D, Kortequee, Ward VM, Clark S. Benefits of frenulotomy in infants with ankyloglossia. Int J Pediatr Otorhinolaryngol. 2013;77(5):762-5. doi: 10.1016/j.ijporl.2013.02.005.
67. Steehler MW, Steehler M, Harley EH. A retrospective review of frenotomy in neonates and infants with feeding difficulties. Int J Pediatr Otorhinolaryngol. 2012;76(9):1236-40. doi: 10.1016/j.ijporl.2012.05.009.
68. Emond A, Ingram J, Johnson D, Blair P, Whitelaw A, Copeland M, et al. Randomised controlled trial of early frenotomy in breastfed infants with mild–moderate tongue-tie. Arch Dis Child

Fetal Neonatal Ed. 2013;99(3):189-95. doi: 10.1136/archdischild-2013-305031.
69. BRASIL. Ministério da Saúde. Secretaria de atenção à saúde. Departamento de ações programáticas estratégicas. Coordenação geral de saúde da criança e aleitamento materno. Nota técnica nº 89/2022. [Internet] Brasília; 2022. Disponível em: https://sei.saude.gov.br/ sei/ controlador_externo.php?acao=documento_conferir& codigo_verificador= 0029404106&codigo_crc=1C71BD19 &hash_download=4e6c05dbefc523da7baeb6f4363bf69a1e30d2672371 c5d7847149720b72659e93a4 9594 5cad6bdaa28f89bc10009e4d4bcda 32c046c4daf67a330e69965f9dc&v isualizacao=1&id_orgao_acesso_externo=0.