SUBSTITUIÇÃO DE RESTAURAÇÃO CLASSE IV EM RESINA COMPOSTA: RELATO DE CASO CLÍNICO

Marcos Roberto de Lima **Benati**[1*], Lúcia Trazzi Prieto[2], Renata Siqueira **Scatolin**[1], Laura Nobre **Ferraz**[1]

[1]Departamento de Odontologia, Centro Universitário da Fundação Hermínio Ometto - FHO, Araras, SP, Brasil.
[2]Departamento de Dentística Restauradora, Faculdade de Odontologia de Piracicaba, Universidade de Campinas - UNICAMP, Piracicaba, SP, Brasil.

Palavras-chave: Estética Dentária. Resinas Compostas. Restauração Dentária Permanente.

RESUMO

Introdução: a estética é um fator decisivo para a substituição de restaurações anteriores que apresentam falhas, causadas principalmente por alterações na coloração ou fraturas. **Objetivo**: o presente relato de caso descreve a substituição de uma restauração classe IV insatisfatória, apresentando o protocolo clínico utilizado desde o planejamento até a reabilitação definitiva, com o propósito de difundir o conhecimento sobre a técnica adotada e auxiliar outros profissionais no seu cotidiano clínico. **Relato do caso**: paciente JPJ, 28 anos, sexo masculino, apresentou-se ao consultório odontológico queixando-se do aspecto estético de uma restauração em resina composta no seu dente anterior. Durante o exame físico intrabucal foi identificada a presença de uma restauração classe IV insatisfatória no elemento 21, apresentando degradação e manchamento superficial. Para uma análise estética completa e planejamento do caso, foram realizadas fotografias intrabucais e moldagem com alginato para confecção de modelos de gesso. **Resultados**: como tratamento, foi realizado profilaxia, isolamento absoluto e substituição da restauração do dente 21 pela técnica direta com o auxílio de uma guia de silicone. Foi utilizado um sistema adesivo convencional de 2 passos (*Single Bond 2, 3M ESPE, St. Paul, MN, USA*) e resinas compostas nanohíbridas (*Empress Direct,* Ivoclar-Vivadent, Barueri, SP, BRA), uma para reprodução do esmalte e outra para dentina. Por fim, foram realizados acabamento e polimento das restaurações. **Conclusão**: restaurações diretas com resinas compostas, quando bem indicadas e executadas, permitem a devolução da função de forma satisfatória e resultados altamente estéticos.

Keywords: Dental Esthetics. Composite Resins. Permanent Dental Restoration.

ABSTRACT

Introduction: aesthetics are a decisive factor in replacing anterior restorations that present failures, mainly caused by color changes or fractures. **Objective**: this case report describes the replacement of a class IV restoration with composite resin by the direct technique, presenting the clinical protocol used, from planning to definitive rehabilitation, with the purpose of spreading knowledge of the technique and helping other professionals in their daily clinical routine. **Case report**: patient JPJ, 28 years old, male, presented to the dental office complaining about the aesthetic aspect of a composite resin restoration on his anterior tooth. During the intraoral physical examination, the presence of a class IV restoration in element 21 was identified, which was unsatisfactory due to degradation and surface staining. For a complete and detailed esthetic analysis, intraoral photographs and molding with alginate were taken to make plaster models. **Results**: as a treatment, prophylaxis, absolute isolation and replacement of the restoration of tooth 21 were performed by the direct technique with the aid of a silicone guide. A conventional 2-step adhesive system (Single Bond 2, 3M ESPE, St. Paul, MN, USA) and nanohybrid composite resins (Empress Direct, Ivoclar-Vivadent, *Barueri, SP, BRA*) were used, one for enamel reproduction and another for dentine. Finally, finishing and polishing of the restorations were carried out. **Conclusion**: direct restorations with composite resins, when properly indicated and executed, allow the return of function in a satisfactory way and highly esthetic results.

Submetido: 10 de outubro, 2022
Modificado: 01 de março, 2023
Aceito: 07 de março, 2023

***Autor para correspondência**:
Marcos Roberto de Lima Benati
Endereço: Av. Dr. Maximiliano Baruto, 500 – Jardim Universitário, Araras, SP, Brasil.
CEP: 13607-339
Número de telefone: +55 (19) 3543-1400
E-mail: marcos.rbenati@hotmail.com

INTRODUÇÃO

A beleza é subjetiva e está diretamente relacionada às preferências e valores do observador. Entretanto, o padrão estético imposto pela sociedade exige um sorriso harmonioso e sem imperfeições, como por exemplo alterações de cor, de forma anatômica, assimetrias na altura e nos ângulos incisais, o que tem causado um relevante impacto psicossocial na vida dos pacientes, afetando sua qualidade de vida, autoestima e, consequentemente, influenciando a procura por tratamentos odontológicos estéticos.[1,2]

Com o desenvolvimento da ciência e das pesquisas na área de materiais odontológicos, as resinas compostas se tornaram o material de primeira escolha pelos profissionais para a realização das restaurações diretas, tanto em dentes posteriores como anteriores. Estes materiais possuem características estéticas satisfatórias que, além de conseguir mimetizar o elemento dental natural, exibem alta capacidade de adesão aos tecidos dentários, menor necessidade de desgaste da estrutura remanescente e são de baixo custo em comparação aos materiais utilizados em restaurações indiretas.[3,4]

Embora os estudos sobre as resinas compostas demonstrem uma alta longevidade do material,[5,6] há a possibilidade de apresentarem falhas com o passar dos anos. A fratura do dente/restauração é um dos motivos mais comuns de falha, acompanhada das mudanças na cor, fazendo-se muitas vezes necessária a substituição da restauração, principalmente em regiões estéticas, como nos dentes anteriores.[6,7]

Substituir uma restauração antiga é um dos procedimentos estéticos comumente realizado pelos cirurgiões-dentistas em seu dia a dia clínico,[8] o que não significa que este seja um procedimento de fácil execução, principalmente nos dentes anteriores, como em restaurações envolvendo o ângulo incisal, classificadas como classe IV, onde é necessário um planejamento detalhista, habilidade artística por parte do operador e a correta escolha e uso dos materiais restauradores para a obtenção de um resultado satisfatório.[9,10]

Diante desse contexto, o presente trabalho tem como objetivo apresentar o relato de caso clínico de uma substituição de restauração classe IV com resina composta pela técnica direta, descrevendo o protocolo clínico utilizado desde o planejamento até a reabilitação definitiva.

RELATO DE CASO

Este relato de caso seguiu as diretrizes do guia CARE e o paciente assinou o Termo de Consentimento Livre e Esclarecido (TCLE), autorizando a realização do tratamento e divulgação científica do caso (CAAE: 44697221.3.0000.5385).

Paciente JPJ, 28 anos, sexo masculino, apresentou-se ao consultório odontológico queixando-se do aspecto estético de uma restauração em resina composta no seu "dente da frente". Foi realizada a anamnese, a qual não revelou nenhuma alteração ou deficiência de qualquer natureza. Durante o exame físico intrabucal foi identificada a presença de uma restauração classe IV no elemento 21, a qual apresentava-se insatisfatória devido a degradação e manchamento superficial, fatores que comprometiam a estética do sorriso e causavam desconforto ao paciente (Figura 1a e 1b).

Para uma análise estética completa e detalhada, foram realizadas fotografias intra-bucais e moldagem com alginato (*Alginato Hydrogum* 5 tipo I, Zhermack, Polesine, RO, ITA) para confecção de modelos de gesso. Os modelos de estudo permitiram que fossem analisados tanto o posicionamento quanto o formato dos dentes do paciente. Foi identificado que, além da restauração insatisfatória do dente 21, ambos os incisivos centrais apresentavam desgaste incisal, o que lhes conferia uma altura cervico-incisal reduzida e um arredondamento pronunciado do ângulo mésio-incisal. Assim, sobre o modelo de gesso foram realizados acréscimos em cera para escultura de um possível formato dental esteticamente satisfatório. Após o enceramento foi possível concluir que, para alcançar um melhor resultado estético, além da substituição da restauração do dente 21, também seria necessária a adequação do formato dos dentes 11 e 21.

O tratamento proposto foi baseado na extensão das restaurações a serem realizadas, biomecânica do elemento envolvido, fator estético, custo e preferência do paciente de acordo com a recomendação do profissional. Assim, foi determinado como tratamento a substituição da restauração do dente 21 pela técnica direta com resina composta e a realização de um acréscimo em resina composta no dente 11. Para realização das restaurações diretas, inicialmente foi confeccionado uma guia com silicone denso (*Express XT Pasta Densa Soft, 3M ESPE, St. Paul, MN, USA*) sobre o modelo de gesso encerado (Figura 1c e 1d). Essa guia possibilitou a reprodutibilidade do formato anatômico da face lingual obtido no enceramento. Em seguida, foi realizada a profilaxia profissional com pedra pomes (SSWhite Produtos Odontológico, São Cristovão, RJ, BRA) e água para remoção do biofilme e possíveis contaminações do campo operatório, além de garantir maior fidelidade na seleção de cor da resina composta.

Foi determinada a utilização de resinas compostas nanohíbridas (*Empress Direct*, Ivoclar-Vivadent, Barueri, SP, BRA). A seleção de cor da resina foi feita primeiramente com o auxílio da escala VITA (Escala VITA Classical, Wilcos do Brasil Indústria e Comercio Ltda., Petrópolis, RJ, BRA) (Figura

2a) e posterior confirmação com incrementos de resina fotopolimerizados diretamente na superfície dental úmida, o que possibilita a escolha da combinação de cores das resinas que mais se aproximam do elemento dental natural (Figura 2b). Devido a extensão da restauração a ser realizada, foram escolhidas resinas compostas nanohíbridas, uma para reprodução do esmalte na cor A1 (*Empress Direct, Ivoclar-Vivadent,* Barueri, SP, BRA) e outra para reprodução da dentina também na cor A1 (*Empress Direct, Ivoclar-Vivadent*, Barueri, SP, BRA). Para escolha da cor do esmalte os incrementos de resina composta foram fotopolimerizados na região incisal, enquanto que para a escolha da resina com características de dentina os incrementos foram posicionados na cervical.

A confecção do isolamento absoluto foi executada com lençol de borracha, a fim de facilitar a visualização do campo operatório, evitar a entrada de fluidos orais que pudessem prejudicar as propriedades das resinas compostas e evitar que o paciente deglutisse materiais de uso odontológico. Primeiramente, foram realizados os procedimentos restauradores no dente 21. O dente 22 foi protegido com uma matriz metálica, foi demarcada a linha de união entre o dente e a restauração para evitar o desgaste desnecessário de estrutura dental e, então, com uma ponta diamantada esférica FG 1013 (*Invicta, American Burrs,* Palhoça, SC, BRA) em alta rotação, foi feito o desgaste de toda a restauração preexistente (Figura 2c). Para finalizar essa etapa, com uma ponta diamantada cônica FG 2135F (*Invicta, American Burrs*, Palhoça, SC, BRA), foi confeccionado um bisel de aproximadamente 2 mm na face vestibular (Figura 2d), para facilitar a acomodação da resina composta e melhorar a estética na interface dente/restauração.

Os dentes adjacentes foram protegidos com uma fita para isolamento e foi realizado o condicionamento ácido do preparo com ácido fosfórico a 35% (*Ultra-Etch, Ultradent Products Inc, South Jordan, UT, USA*) em esmalte por 30 segundos, e em dentina por 15 segundos (Figura 3a), seguido de lavagem abundante por 30 segundos e secagem com algodão, deixando o esmalte totalmente seco e a dentina úmida (Figura 3b). O sistema adesivo convencional de 2 passos (*Single Bond 2, 3M ESPE, St. Paul, MN, USA*) foi friccionado vigorosamente por todo o preparo duas vezes, durante 20 segundos, utilizando-se um aplicador descartável (Figura 3c). Um leve jato de ar foi aplicado por 5 segundos após cada aplicação do adesivo para a volatilização do solvente, e fotopolimerizado por 10 segundos, de acordo com as recomendações do fabricante, utilizando um fotopolimerizador LED (*Radii Plus, SDI, Melbourne, VIC, AUS*).

A guia de silicone foi posicionada na região palatina dos dentes anteriores superiores e deu-se início a reconstrução do elemento dental com resina composta (Figura 3d). Primeiramente, a parede palatina foi confeccionada com resina composta nanohíbrida para esmalte na cor A1 (*Empress Direct*, *Ivoclar-Vivadent,* Barueri, SP, BRA), sendo possível retirar a guia de silicone após a polimerização para prosseguir com a confecção da restauração (Figura 4a). Camadas de resina composta nanohíbrida para dentina na cor A1 (*Empress Direct*, *Ivoclar-Vivadent*, Barueri, SP, BRA) foram colocadas sobre a de esmalte, não envolvendo a borda incisal, e sempre fotopolimerizadas a cada aplicação (Figura 4b). Para finalizar esta etapa, foi aplicada uma camada de resina composta nanohíbrida para esmalte na cor A1 (*Empress Direct*, *Ivoclar-Vivadent*, Barueri, SP, BRA) sobre as outras camadas, inclusive na borda incisal, devolvendo sua translucidez e aspecto natural (Figura 4c e 4d).

Após o término da restauração do dente 21, deu-se início a realização do acréscimo de resina composta nanohíbrida para esmalte na cor A1 (*Empress Direct*, *Ivoclar-Vivadent*, Barueri, SP, BRA) no dente 11 (Figura 4e). Após todos os procedimentos de condicionamento ácido e aplicação do sistema adesivo (*Single Bond 2, 3M ESPE, St. Paul, MN, USA*), com o auxílio da guia de silicone, um pequeno incremento de resina composta nanohíbrida para esmalte na cor A1 (*Empress Direct*, *Ivoclar-Vivadent*, Barueri, SP, BRA) foi colocado e fotopolimerizado para correção da borda incisal. Por fim, o isolamento absoluto foi retirado e deu-se início aos procedimentos de acabamento (Figura 4f).

As áreas de espelho e a altura incisal foram acabadas com discos de lixa (Discos Abrasivos Sof-Lex Pop-On, 3M ESPE, *St. Paul, MN, USA*), partindo do que possuía maior granulação para o de menor granulação (Figura 5a, 5b, 5c e 5d). O acabamento da face palatina foi feito com uma ponta diamantada em formato de chama FG 3118 (*Invicta, American Burrs*, Palhoça, SC, BRA), realizando também o ajuste oclusal. Após uma semana, prosseguiu-se com os procedimentos de acabamento e polimento, realizando acabamento das superfícies com polidor espiral diamantado de granulação média (Figura 5e) seguido por um de granulação fina (*Twist-Gloss, American Burrs*, Palhoça, SC, BRA) (Figura 5f). Com uma ponta diamantada FG 2135F (*Invicta, American Burrs,* Palhoça, SC BRA) foi confeccionada uma texturização na face vestibular (Figura 6a), seguida do uso de escova de carbeto de silício de granulação média de ponta afilada (*Ultra-Brush, American Burrs*, Palhoça, SC, BRA). Nas faces interproximais o acabamento e polimento se deu com tiras de lixa de poliéster (*EpiGloss, American Burrs,* Palhoça, SC, BRA) (Figura 6b) e pasta de polimento aplicada com o fio dental (*Diamond Excel, FGM Dental Group*, Joinville, SC, BRA). Por fim, foi executado polimento com escova de carbeto de silício de granulação fina (*Ultra-Brush, American Burrs*, Palhoça, SC, BRA) (Figura 6c) e discos de feltro (*Ultra-*

Brush, American Burrs, Palhoça, SC, BRA) com pasta de polimento para resinas compostas (*Diamond Excel, FGM Dental Group*, Joinville, SC, BRA) (Figura 6d), finalizando o tratamento restaurador (figura 6e). O paciente foi orientado a retornar para as consultas de revisão e acompanhamento da restauração, sendo muito importantes para aumentar a longevidade da restauração.

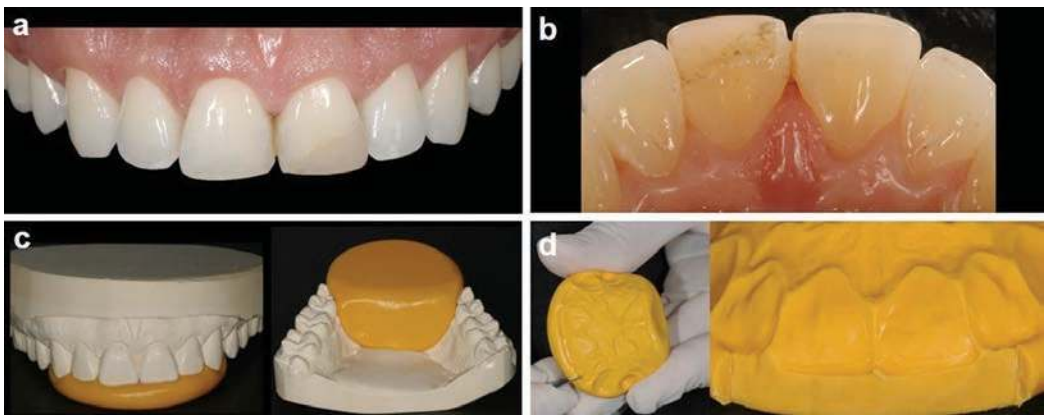

***Figura 1**: A) vista vestibular da arcada superior; B) vista palatina da arcada superior; C) confecção da guia de silicone sobre o modelo de gesso; D) guia de silicone finalizada.*

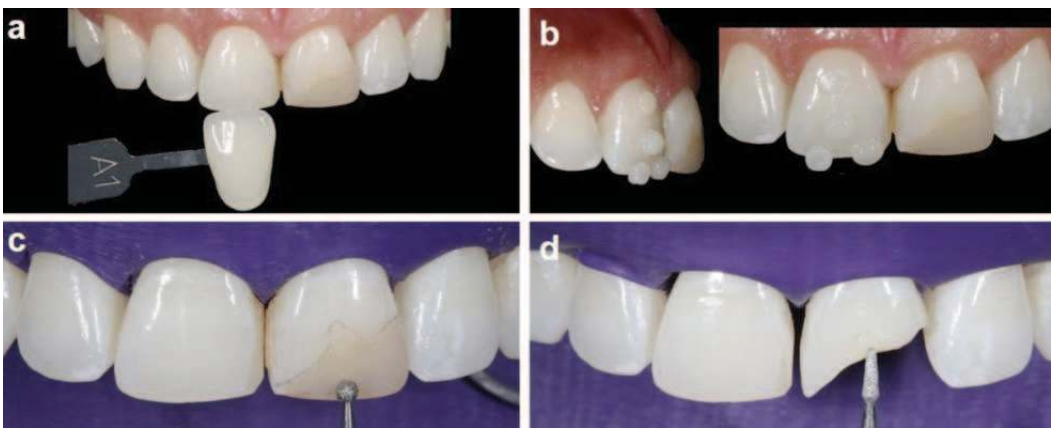

***Figura 2**: A) Seleção de cor utilizando a Escala VITA Classical; B) Seleção de cor utilizando bolinhas de resina em diferentes regiões do elemento dental; C) marcação entre a união dente/restauração e desgaste da restauração; e D) confecção do bisel na borda do preparo na face vestibular.*

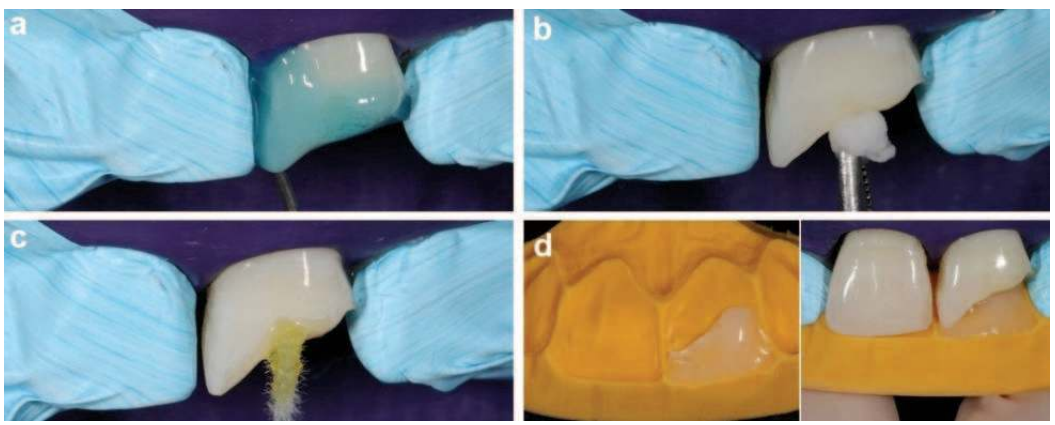

***Figura 3**: A) Condicionamento ácido do esmalte e da dentina; B) secagem com bolinha de algodão; C) aplicação do sistema adesivo; e D) confecção da parede palatina da restauração com resina composta para esmalte utilizando a guia de silicone.*

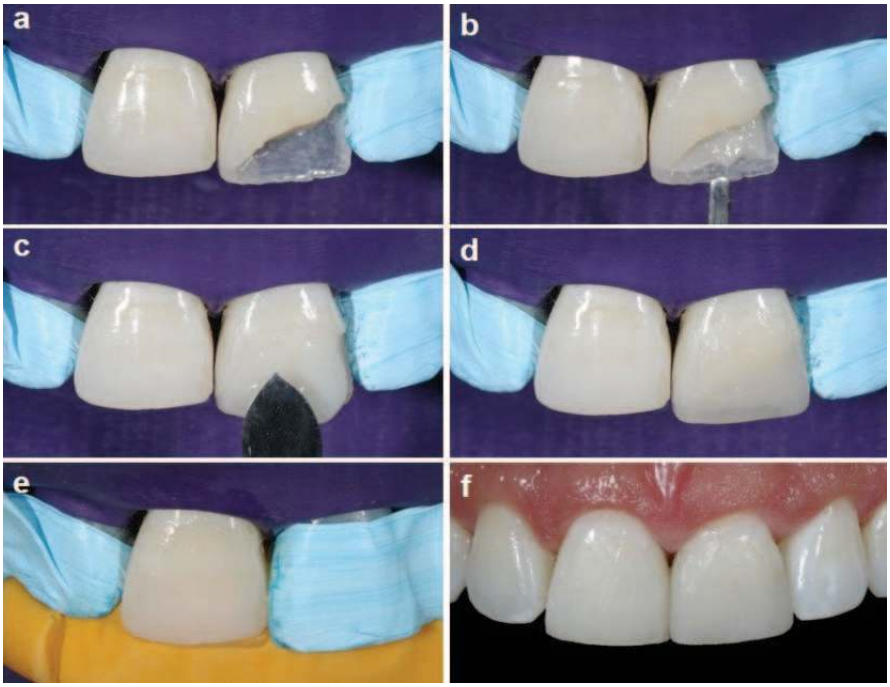

***Figura 4**: A) parede palatina finalizada; B) camadas de resina composta para dentina não envolvendo a borda incisal; C) camada final envolvendo a borda incisal com resina para esmalte; D) término da colocação de resina na restauração do elemento 21; E) acréscimo de resina no elemento 11; e F) término da colocação de resina composta nas restaurações dos elementos 11 e 21.*

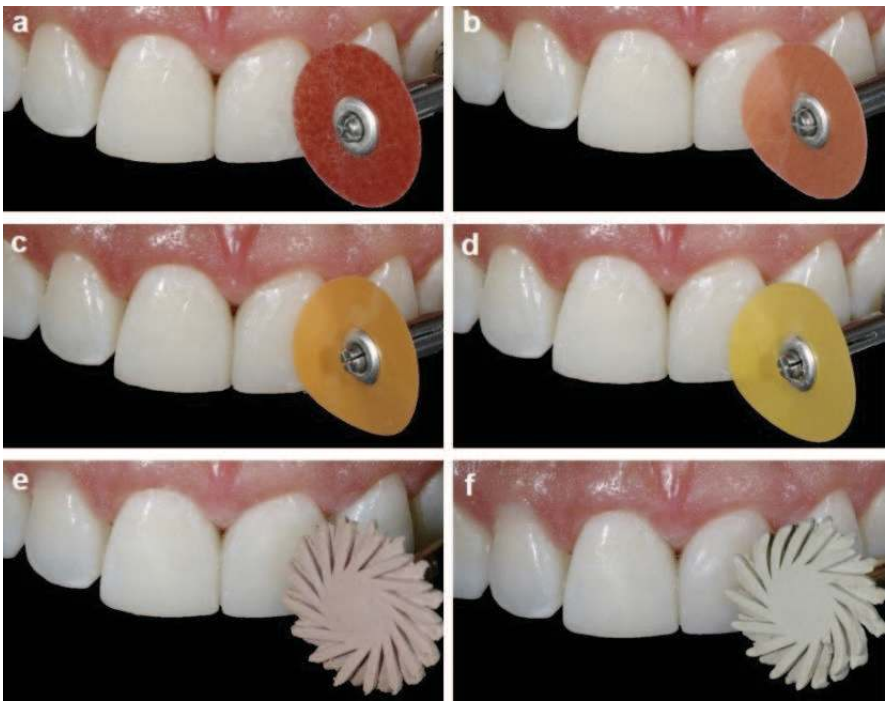

***Figura 5**: A) acabamento com disco de lixa de granulação grossa; B) acabamento com disco de lixa de granulação média; C) acabamento com disco de lixa de granulação fina; D) acabamento com discos de lixa de granulação superfina; E) acabamento com polidor espiral diamantado de granulação média; e F) acabamento com polidor espiral diamantado de granulação fina.*

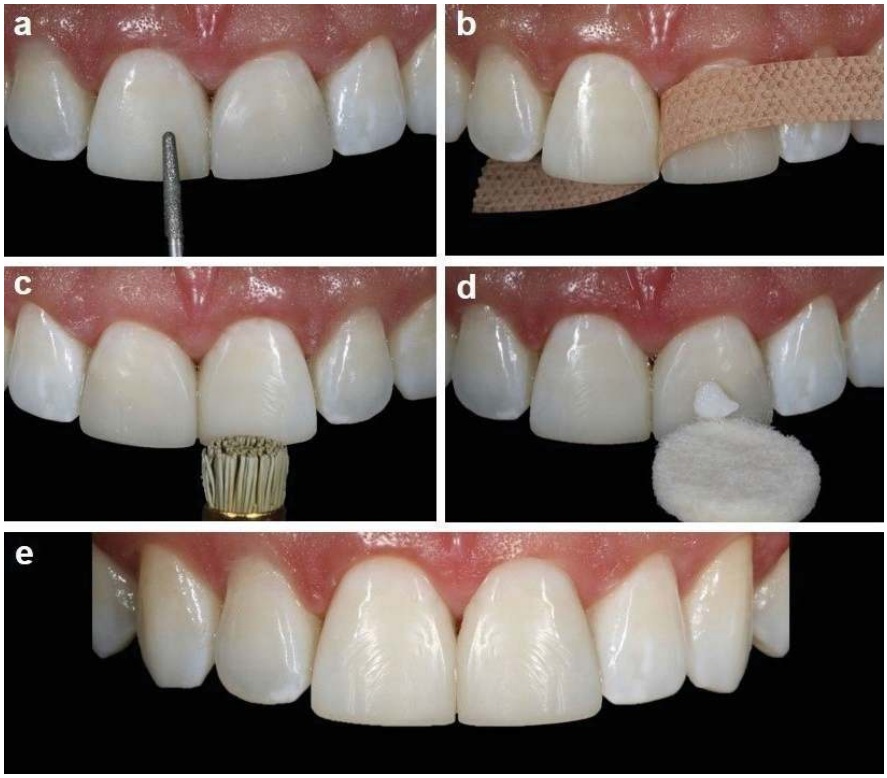

***Figura 6**: A) texturização da face vestibular com ponta diamantada; B) acabamento e polimento interproximal com tiras de lixa de poliéster; C) polimento com escova de carbeto de silício de granulação fina; D) polimento com disco de feltro e pasta de polimento para resinas compostas; E) resultado final das restaurações.*

DISCUSSÃO

A odontologia restauradora leva em consideração alguns parâmetros para a avaliação da estética dentofacial.[11,12] A presença de assimetrias na altura e nos ângulos incisais, principalmente nos incisivos centrais superiores, são fatores críticos que afetam de forma negativa o que chamamos de "linha do sorriso", usada como uma ferramenta válida para avaliar e categorizar a aparência estética do sorriso de uma pessoa.[13,14]

Neste relato de caso foi evidenciada a necessidade de substituição de uma restauração em um incisivo central superior esquerdo envolvendo o ângulo incisal do elemento. Restaurações deste tipo em dentes anteriores são frequentes no consultório odontológico, sendo resultado de fraturas devido à prática de esportes ou algum outro acidente durante as atividades diárias,[6,15] ou por substituição de restaurações antigas por necessidade estética.[16]

Diferentes técnicas podem ser utilizadas na reabilitação de dentes anteriores, de forma indireta com materiais cerâmicos ou poliméricos/cerâmicos podendo ser fabricados em laboratório ou no próprio consultório, utilizando a tecnologia CAD/CAM. Outra forma de tratamento é a técnica direta, utilizando as resinas compostas. No caso clínico relatado, a técnica direta foi escolhida devido ao fato de ser mais acessível financeiramente, minimamente invasiva e mais fácil de se realizar reparos, se necessário.[17]

As restaurações com resina composta apresentam desempenho clínico satisfatório, com taxas anuais de falha variando de 1% a 3% em dentes posteriores e 1% a 5% em dentes anteriores.[3] Os fatores levados em consideração e que desempenham um papel importante na longevidade da restauração inclui desde o diagnóstico e tomada de decisão sobre o procedimento a ser realizado, situação socioeconômica do paciente, risco de cárie e de estresse oclusal, até características da cavidade e a realização do procedimento restaurador por parte do operador.[3,7]

Diferentemente das restaurações em dentes posteriores, onde a substituição de uma restauração se dá na maioria das vezes por conta de cárie secundária, nos dentes anteriores a estética é um dos principais fatores que levam os pacientes a procurar um profissional para a substituição da restauração. Alterações de cor, de forma anatômica, manchamentos superficiais e desadaptações marginais, causam a desarmonia do sorriso.[7] Seguindo os parâmetros estéticos,[11-14] neste caso clínico, além da restauração do elemento 21, foi realizado acréscimo de resina composta no dente 11 para correção do desgaste

incisal e ajuste de assimetria na altura do elemento, tornando o sorriso mais harmonioso.

O estudo do caso clínico e o seu correto planejamento são a chave para o sucesso de qualquer tratamento, ainda mais em procedimentos restauradores estéticos, onde a morfologia, o tamanho e a proporção dos dentes anteriores serão modificados. Para isso, o enceramento diagnóstico tem sido proposto a fim de aumentar a previsibilidade do tratamento a ser realizado, demonstrando as possibilidades e simulando o resultado final.[18,19] Além disso, torna a comunicação do profissional com o paciente muito mais eficaz.[20]

A utilização de guias de silicone, como foi usada neste caso clínico, é uma ferramenta de grande valia para a reconstrução e devolução da anatomia da parede lingual/palatina. Elas também apresentam o benefício de criar contornos proximais sem a necessidade de matriz e cunha, que podem rasgar o dique de borracha e, até mesmo, causar danos à gengiva. As guias são confeccionadas a partir de modelos de gesso ou de impressões 3D, e podem ser feitas por enceramento diagnóstico de um modelo de estudo ou de restauração pré-existente que apresente boa anatomia, mas que necessita de substituição devido a falhas na adaptação ou na cor.[9]

Com a evolução tecnológica e o melhor entendimento do comportamento do esmalte e da dentina frente a incidência de luz, as resinas compostas têm sido aprimoradas, apresentando propriedades mecânicas e ópticas que mimetizam as características do elemento dental natural, resultando em restaurações personalizadas e individualizadas.[17,21,22] O esmalte apresenta uma transmissão de luz maior que a dentina, se caracterizando como translúcido, enquanto a dentina transmite menos luz e se caracteriza como opaca. Considerando que a dentina confere a cor básica do dente, regiões onde há menor espessura de esmalte, como no terço cervical, tendem a ser mais escuras quando comparadas ao terço médio e incisal, pois a presença de uma maior espessura de esmalte é capaz de modular e diminuir a cor da dentina, tornando o elemento mais claro nessas regiões. Desta forma, para a correta seleção de cor da resina composta a ser utilizada, é necessário o conhecimento de suas propriedades ópticas e da anatomia do elemento dental e, para isso, são utilizadas técnicas de estratificação, onde bolinhas de resina composta de diversos tipos e cores são fotopolimerizadas em diferentes regiões do dente.[23,24]

A estratificação policromática de resinas utilizando sombreamento e diversas camadas é uma técnica bastante usada para alcançar a excelência estética em dentes anteriores, onde a inserção de diferentes resinas compostas permite o mascaramento da união entre o dente e a restauração e reproduz com maior precisão as características naturais de cada substrato dentário, desde que usadas nas regiões e quantidades corretas, pois trata-se de uma técnica bastante sensível e erros podem trazer resultados insatisfatórios.[10,24] Paralelo a isso, métodos simplificados utilizando apenas dois tipos de compósito também são capazes de fornecer resultados estéticos aceitáveis quando associados à devolução dos aspectos e características anatômicas do elemento em questão.[25]

Para realização de restaurações estéticas, é recomendado um compósito com partículas de carga pequenas, devido ao bom polimento.[26,27] Existem no mercado resinas compostas conhecidas como universais, que foram desenvolvidas associadas à nanotecnologia, apresentando uma matriz inorgânica híbrida, com diferentes composições e diversos tamanhos, incluindo as nanopartículas. Neste caso, a escolha de uma resina nanohíbrida se deu pela vantagem de obter em um mesmo material, características mecânicas e estéticas satisfatórias, podendo ser usada em qualquer face de dentes posteriores e anteriores.[26,28] Além disso, apresenta ótimas propriedades de polimento, etapa fundamental para melhorar a estética e a longevidade da restauração.

A estabilidade de cor da resina composta está diretamente ligada a rugosidade da sua superfície, que quando aumentada, facilita a adesão ou penetração de fatores extrínsecos de descoloração, como bebidas e alimentos ricos em corantes, causando alterações de cor visivelmente detectáveis.[29] O acabamento e o polimento são realizados com o intuito de reduzir a rugosidade da superfície e refinar as bordas da restauração, desta forma, além de melhorar o aspecto estético, é possível evitar fraturas, acúmulo excessivo de biofilme, irritações aos tecidos adjacentes e, especialmente, manchamentos superficiais do material restaurador,[30-32] sendo este o motivo da insatisfação do paciente no presente relato de caso.

Embora as restaurações de classe IV sejam comuns no dia a dia dos cirurgiões dentistas, existem limitações como a escolha da técnica adequada para o caso, escolha do material e da cor a serem utilizados, anatomia e a dificuldade em executar todos os passos do procedimento restaurador de forma correta, para assim alcançar um excelente resultado estético, principalmente quando se trata de um único elemento que precisa ser reintegrado aos outros na composição do sorriso.[9] Frente ao exposto, este trabalho é relevante na medida em que descreve o passo a passo de um procedimento restaurador altamente estético, com o propósito de difundir o conhecimento da técnica e auxiliar outros profissionais no seu cotidiano clínico.

CONCLUSÃO

A estética é um fator decisivo para a substituição de restaurações em dentes anteriores que apresentam falhas, principalmente de coloração e cabe ao cirurgião dentista a decisão pela melhor técnica restauradora. Restaurações diretas com resinas compostas, quando bem indicadas e executadas, permitem a devolução da função de forma satisfatória e resultados altamente estéticos.

REFERÊNCIAS

1. Venete A, Trillo-Lumbreras E, Prado-Gascó VJ, Bellot-Arcís C, Almerich-Silla JM, Montiel-Company JM. Relationship between the psychosocial impact of dental aesthetics and perfectionism and self-esteem. J Clin Exp Dent. 2017;9(12):e1453-e1458. doi: 10.4317/jced.54481.
2. Maghaireh GA, Alzraikat H, Taha NA. Satisfaction with Dental Appearance and Attitude toward improving Dental Esthetics among Patients attending a Dental Teaching Center. J Contemp Dent Pract. 2016;17(1):16-21. doi: 10.5005/jp-journals-10024-1796.
3. Demarco FF, Collares K, Correa MB, Cenci MS, Moraes RR, Opdam NJ. Should my composite restorations last forever? Why are they failing? Braz Oral Res. 2017;31(suppl 1):e56. doi: 10.1590/1807-3107BOR-2017.vol31.0056.
4. Korkut B, Özcan M. Longevity of Direct Resin Composite Restorations in Maxillary Anterior Crown Fractures: A 4-year Clinical Evaluation. Oper Dent. 2022;47(2):138-48. doi: 10.2341/20-162-C.
5. Kodzaeva ZS, Turkina AY, Doroshina VY. Otdalennye rezul'taty restavratsii zubov kompozitnymi materialami svetovogo otverzhdeniia: obzor literatury [The long-term results of teeth restoration with composite resin materials: a systematic literature review]. Stomatologiia (Mosk). 2019;98(3):117-22. Russian. doi: 10.17116/stomat201998031117.
6. Shah YR, Shiraguppi VL, Deosarkar BA, Shelke UR. Long-term survival and reasons for failure in direct anterior composite restorations: A systematic review. J Conserv Dent. 2021;24(5):415-20. doi: 10.4103/jcd.jcd_527_21.
7. Demarco FF, Collares K, Coelho-de-Souza FH, Correa MB, Cenci MS, Moraes RR, et al. Anterior composite restorations: A systematic review on long-term survival and reasons for failure. Dent Mater. 2015;31(10):1214-24. doi: 10.1016/j.dental.2015.07.005.
8. Eltahlah D, Lynch CD, Chadwick BL, Blum IR, Wilson NHF. An update on the reasons for placement and replacement of direct restorations. J Dent. 2018;72:1-7. doi: 10.1016/j.jdent.2018.03.001.
9. Romero MF, Austin JG, Todd M. Restoration of a large class IV fracture using direct composite resin: A clinical report. J Prosthet Dent. 2017;118(4):447-51. doi: 10.1016/j.prosdent.2017.02.007.
10. Sugii MM, Caldas RA, Gouvea THN, Leite Lima DAN, Marchi GM, Baggio Aguiar FH. Utilizing the optical properties of composite resins to improve esthetics: a layering technique for anterior restorations. Gen Dent. 2019;67(1):55-60.
11. Frese C, Staehle HJ, Wolff D. The assessment of dentofacial esthetics in restorative dentistry: a review of the literature. J Am Dent Assoc. 2012;143(5):461-6. doi: 10.14219/jada.archive.2012.0205.
12. Khan M, Kazmi SMR, Khan FR, Samejo I. Analysis of different characteristics of smile. BDJ Open. 2020;6:6. doi: 10.1038/s41405-020-0032-x.
13. Betrine Ribeiro J, Alecrim Figueiredo B, Wilson Machado A. Does the presence of unilateral maxillary incisor edge asymmetries influence the perception of smile esthetics? J Esthet Restor Dent. 2017 Jul 8;29(4):291-7. doi: 10.1111/jerd.12305.
14. Koidou VP, Chatzopoulos GS, Rosenstiel SF. Quantification of facial and smile esthetics. J Prosthet Dent. 2018;119(2):270-7. doi: 10.1016/j.prosdent.2017.04.002.
15. Taiwo OO, Jalo HP. Dental injuries in 12-year old Nigerian students. Dent Traumatol. 2011;27(3):230-4. doi: 10.1111/j.1600-9657.2011.00997.x.
16. Romero MF. Esthetic anterior composite resin restorations using a single shade: Step-by-step technique. J Prosthet Dent. 2015;114(1):9-12. doi: 10.1016/j.prosdent.2015.02.013.
17. Araujo E, Perdigão J. Anterior Veneer Restorations - An Evidence-based Minimal-Intervention Perspective. J Adhes Dent. 2021;23(2):91-110. doi: 10.3290/j.jad.b1079529.
18. Rizzo NSP, da Cunha LF, Sotelo BV, Gonzaga CC, Correr GM, Gaião U. Esthetic Rehabilitation with Direct Composite Resin in a Patient with Amelogenesis Imperfecta: A 2-Year Follow-Up. Case Rep Dent. 2019;2019:8407025. doi: 10.1155/2019/8407025.
19. Villalobos-Tinoco J, Jurado CA, Rojas-Rueda S, Fischer NG. Additive Wax-Up and Diagnostic Mockup As Driving Tools for Minimally Invasive Veneer Preparations. Cureus. 2022;14(7):e27402. doi: 10.7759/cureus.27402.
20. Kahng LS. Patient-dentist-technician communication within the dental team: Using a colored treatment plan wax-up. J Esthet Restor Dent. 2006;18(4):185-93; discussion 194-5. doi: 10.1111/j.1708-8240.2006.00017.x.
21. Villarroel M, Fahl N, De Sousa AM, De Oliveira OB Jr. Direct esthetic restorations based on translucency and opacity of composite resins. J Esthet Restor Dent. 2011;23(2):73-87. doi: 10.1111/j.1708-8240.2010.00392.x.
22. Korkut B, Özcan M. Longevity of Direct Resin Composite Restorations in Maxillary Anterior Crown Fractures: A 4-year Clinical Evaluation. Oper Dent. 2022;47(2):138-48. doi: 10.2341/20-162-C.
23. Nahsan FP, Mondelli RF, Franco EB, Naufel FS, Ueda JK, Schmitt VL, et al. Clinical strategies for esthetic excellence in anterior tooth restorations: understanding color and composite resin selection. J Appl Oral Sci. 2012;20(2):151-6. doi: 10.1590/s1678-77572012000200005.
24. Volpato CAM, Pereira MRC, Silva FS. Fluorescence of natural teeth and restorative materials, methods for analysis and quantification: A literature review. J Esthet Restor Dent. 2018;30(5):397-407. doi: 10.1111/jerd.12421.
25. Romero MF, Haddock FJ, Freites AG, Brackett WW, Brackett MG. Restorative Technique Selection in Class IV Direct Composite Restorations: A Simplified Method. Oper Dent. 2016;41(3):243-8. doi: 10.2341/15-158-T.
26. Monterubbianesi R, Tosco V, Orilisi G, Grandini S, Orsini G, Putignano A. Surface evaluations of a nanocomposite after different finishing and polishing systems for anterior and posterior restorations. Microsc Res Tech. 2021;84(12):2922-9. doi: 10.1002/jemt.23850.
27. Zhang L, Yu P, Wang XY. Surface roughness and gloss of polished nanofilled and nanohybrid resin composites. J Dent Sci. 2021;16(4):1198-203. doi: 10.1016/j.jds.2021.03.003.
28. Ilie N, Rencz A, Hickel R. Investigations towards nano-hybrid resin-based composites. Clin Oral Investig. 2013;17(1):185-93. doi: 10.1007/s00784-012-0689-1.
29. Kumari RV, Nagaraj H, Siddaraju K, Poluri RK. Evaluation of

the Effect of Surface Polishing, Oral Beverages and Food Colorants on Color Stability and Surface Roughness of Nanocomposite Resins. J Int Oral Health. 2015;7(7):63-70.
30. Dhananjaya KM, Vadavadagi SV, Almalki SA, Verma T, Arora S, Kumar NN. *In Vitro* Analysis of Different Polishing Systems on the Color Stability and Surface Roughness of Nanocomposite Resins. J Contemp Dent Pract. 2019;20(11):1335-8.
31. Jaramillo-Cartagena R, López-Galeano EJ, Latorre-Correa F, Agudelo-Suárez AA. Effect of Polishing Systems on the Surface Roughness of Nano-Hybrid and Nano-Filling Composite Resins: A Systematic Review. Dent J (Basel). 2021;9(8):95. doi: 10.3390/dj9080095.
32. Amaya-Pajares SP, Koi K, Watanabe H, da Costa JB, Ferracane JL. Development and maintenance of surface gloss of dental composites after polishing and brushing: Review of the literature. J Esthet Restor Dent. 2022;34(1):15-41. doi: 10.1111/jerd.12875.