UTILIZAÇÃO DE RESTAURAÇÃO TRANSCIRÚRGICA PARA REABILITAÇÃO DENTAL: RELATO DE CASO

Júlia Andrade **Lima**[1], Júllia Magagna Amaro **Pinto**[1], Amanda Beatriz Dahdah Ancieto **Freitas**[1], João Gustavo Rabelo **Ribeiro**[1], Patrícia Peres Lucif **Pereira**[1], Amanda Bandeira de **Almeida**[1*]

[1]Faculdade de Odontologia, Universidade Professor Edson Antônio Velano- UNIFENAS, Varginha, MG, Brasil.

Palavras-chave: Relatos de casos. Estética. Periodonto.

RESUMO

Introdução: na odontologia, tem-se buscado gradativamente mais procedimentos específicos e individualizados para cada paciente. **Objetivo**: relatar o caso de uma paciente com necessidade de tratamento endodôntico com restauração transcirúrgica, a fim de devolver estética e função. **Relato de Caso**: paciente de gênero feminino, de 33 anos, compareceu ao atendimento por apresentar desconforto no momento da mastigação e queixa estética no elemento 24 devido à fratura aparente. Optou-se pela manobra de restauração transcirúrgica pela necessidade do restabelecimento do tecido de inserção supracrestal. Realizou-se tratamento endodôntico com a técnica ápice-coroa na instrumentação e obturação com condensação lateral, além da execução da restauração transcirúrgica, seguindo planejamento preciso e individualizado do caso, e reabilitador com colocação de uma coroa em metalocerâmica, a fim de preservar o remanescente dentário. **Conclusão**: conclui-se que foi possível recuperar a funcionalidade do elemento dental, bem como a sua estética, devolvendo à paciente sua autoestima que havia sido perdida devido à queixa estética.

Keywords: Case reports. Esthetics. Periodontium.

ABSTRACT

Introduction: in dentistry, there has been a gradual search for more specific and individualized procedures for each patient. **Objective**: to report the case of a patient in need of endodontic treatment with trans-surgical restoration, in order to restore aesthetics and function. **Case Report**: Female patient, 33 years old, attended the appointment due to discomfort when chewing and aesthetic complaint in element 24 due to the apparent fracture. We opted for the trans-surgical restoration maneuver due to the need to restore the supracrestal insertion tissue. Endodontic treatment was carried out with the apex-crown technique in the instrumentation and obturation with lateral condensation, in addition to the execution of the trans-surgical restoration, following precise and individualized planning of the case, and rehabilitator with placement of a metal-ceramic crown, in order to preserve the remaining dental. **Conclusion**: it is concluded that it was possible to recover the functionality of the dental element, as well as its aesthetics, restoring the patient self-esteem, lost due to the aesthetic complaint.

Submetido: 28 de novembro, 2022
Modificado: 23 de setembro, 2023
Aceito: 12 de novembro, 2023

***Autor para correspondência**:
Amanda Bandeira de Almeida
Endereço: Av. Santa Luiza, 205 - Santa Luiza, Varginha, MG. CEP: 37026-690
Número de telefone: +55 (16) 98168-1688
E-mail: amanda.almeida@unifenas.br

INTRODUÇÃO

Atualmente na odontologia tem-se a interação de diversas especialidades, buscando sempre uma abordagem específica para cada paciente.[1] Exemplo disso é a correlação interdisciplinar para situações que necessitam estética e função.[2]

Nessa situação, tem-se as restaurações transcirúrgicas. A técnica envolve procedimentos restauradores associados à cirurgia periodontal. O relacionamento entre os métodos restauradores e de manutenção da saúde periodontal requerem conhecimento da anatomia dental e do periodonto, e também dos fatores que provocam seus processos degenerativos.[3]

Ainda sobre os procedimentos transcirúrgicos, estes podem ser determinados para cáries subgengivais, fraturas corono-radiculares, perfurações, reabsorção radicular externa e em algumas situações associado à recuperação da inserção do tecido supracrestal invadido. No entanto, a indicação deste tipo de abordagem deve passar por uma análise clínica criteriosa, tanto em relação à condição de saúde geral do paciente, quanto ao caso clínico específico. Além disso, algumas considerações devem ser avaliadas para favorecer o sucesso do tratamento, como uma análise radiográfica, avaliação de possível envolvimento endodôntico, diagnóstico e extensão da lesão subgengival, planejamento cirúrgico, possíveis condições de isolamento do campo operatório e as alternativas restauradoras para o caso em questão.[4]

Assim, o presente trabalho consiste na apresentação de um caso clínico com necessidade de tratamento endodôntico com restauração transcirúrgica, a fim de devolver estética e função.

RELATO DE CASO

Paciente do sexo feminino, 33 anos, compareceu à Faculdade de Odontologia - Universidade José do Rosário Vellano (UNIFENAS) – Campus Varginha, na clínica integrada, queixando-se de uma extensa fratura no dental e da estética na região no dente. No exame clínico observou-se que o referido elemento estava com restauração provisória de cimento de ionômero de vidro. Após avaliação clínica e radiográfica, observou-se a necessidade de tratamento do dente em questão, optando-se por procedimento transcirúrgico, tratamento endodôntico e reabilitação protética no elemento dental 24. Além disso, a paciente apresentava-se com saúde periodontal e sem necessidade de restaurações em outros dentes.

O início do tratamento ocorreu através de adequação do meio bucal com foi realizado a profilaxia para redução de biofilme. Em seguida, realizou-se procedimento de restauração transcirúrgica, com o intuito de reestabelecer o novo espaço de inserção supracrestal.

Antes de dar sequência na transcirúrgica, ministrou-se Dexametasona 4mg. A cirurgia iniciou com anestesia bloqueando o nervo alveolar superior posterior empregando a solução anestésica lidocaína a 2% com epinefrina 1:100000 (Anestésico Alphacaine 2% 1:100000 – Nova DFL). Logo em seguida, realizou-se a incisão intrasulcular no dente 24, através de retalho de Widman Modificado, por vestibular, utilizando o cabo de bistuti com lâmina bisturi Solidor Estéril NR 15C.

A incisão inicial foi realizada paralela ao longo eixo do dente e a cerca de 1 mm da margem gengival, em seguida, rebateu-se o retalho em espessura total na vestibular e na palatina, com o descolador de periósteo o suficiente para expor alguns milímetros de osso. A segunda incisão, foi feita intrasucular ao redor dos dentes até crista óssea alveolar a fim de facilitar a separação do colar do epitélio em volta dos dentes. Por fim, uma terceira incisão foi feita em direção horizontal para separar o colarinho de tecido mole das superfícies radiculares. Verifica-se, por mensuração com sonda milimetrada, a quantidade necessária de osso a ser removida para o reestabelecimento da distância biológica, e então se realiza a osteotomia nas faces mesial e distal com limas Schluger (Figura 1 e 2).

Com a osteotomia pronta, e o novo tecido de inserção supracrestal, isolou-se a região com lençol de borracha (Madeitex), arco de ostby e grampos de numeração 203 e 209, dos elementos 23 ao 25. Dessa maneira, foi possível começar o processo restaurador utilizando da resina composta. Por se tratar de um dente extensamente destruído, com grande perda nas paredes proximais e vestibular, foi fundamental o uso do porta matriz tofflemire com a banda matriz de aço 0,05x7, firmando-os com uma cunha de madeira. A resina composta utilizada foi (3M Resina Composta Nanop Z350 Xt 4G) na cor B1B (Figura 3).

Finda a restauração, retirou-se o isolamento absoluto e suturou-se o retalho com o fio de nylon 5.0. (Figura 4). Foi realizada prescrição de analgésicos e anti-inflamatórios, além de solução de digluconato de clorexidina a 0,12%

Após 10 dias, fez-se a remoção de sutura e deu-se início ao tratamento endodôntico (Figura 5). Findo o tratamento endodôntico, deu-se início à reabilitação do elemento dental, por meio da confecção de prótese parcial fixa, com colocação de pino de fibra de vidro, núcleo de preenchimento em resina composta, preparo dentário extracoronário apropriado e instalação da peça protética, utilizando-se de ionômero de vidro para cimentação (Fuji Plus – GC América) (Figura 6).

O caso foi finalizado sem intercorrências e está em acompanhamento para proservação. A paciente está bastante satisfeita com tratamento executado e relatou melhoras na mastigação e autoestima.

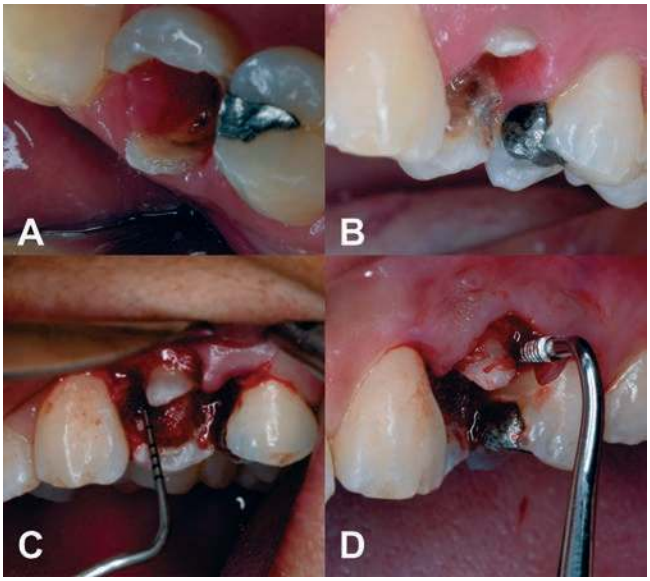

Figura 1: *(A) Imagem da tomografia mostrando a necessidade do tratamento restaurador e endodôntico; (B) Foto inicial do elemento 24 por uma vista vestibular; (C) Verificação da profundidade de sondagem após execução do retalho; (D) Osteotomia nas regiões proximais com a lima Schluger.*

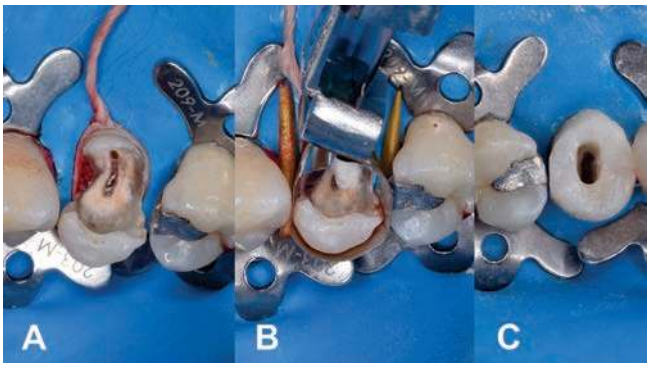

Figura 3: *(A) Isolamento absoluto; (B) Inserção de matriz tofflemire e cunha de madeira para reconstrução das paredes proximais em resina composta; (C) Aspecto pós reconstrução"com resina composta nanoparticulada (Z350 – 3M) na cor B1B, preservando o acesso a câmara pulpar.*

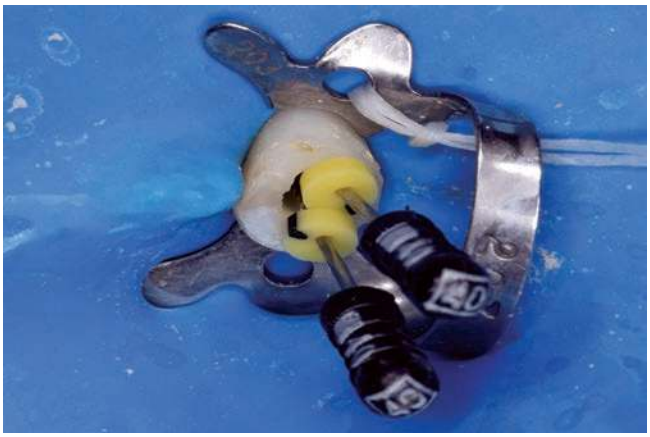

Figura 5: *(A) Realização de tratamento endodôntico no dente 24 sob isolamento absoluto. Na imagem mostra os canais palatino e vestibular acessados para posterior finalização do tratamento endodôntico.*

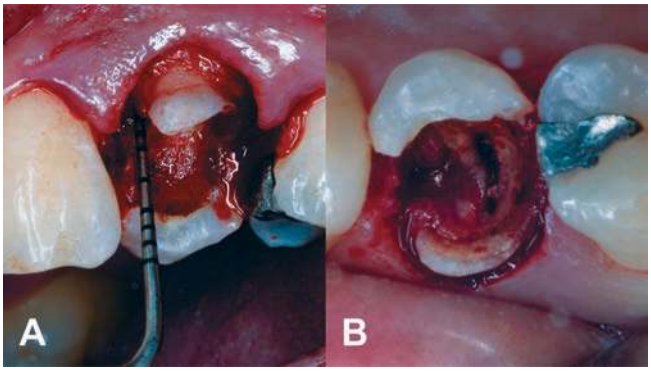

Figura 2: *(A) Verificação da profundidade de sondagem após remoção do tecido gengival hiperplasiado e osteotomia; (B) Aspecto após remoção do tecido gengival hiperplasiado e"osteotomia.*

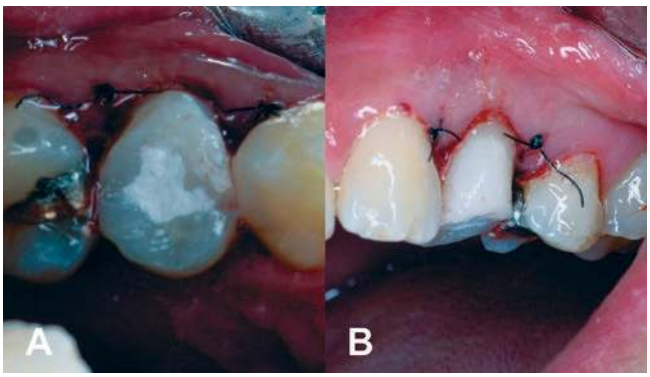

Figura 4: *(A) Aspecto pós restauração transcirúrgica; selamento provisório na oclusal; (B) Vista vestibular pós restauração transcirúrgica.*

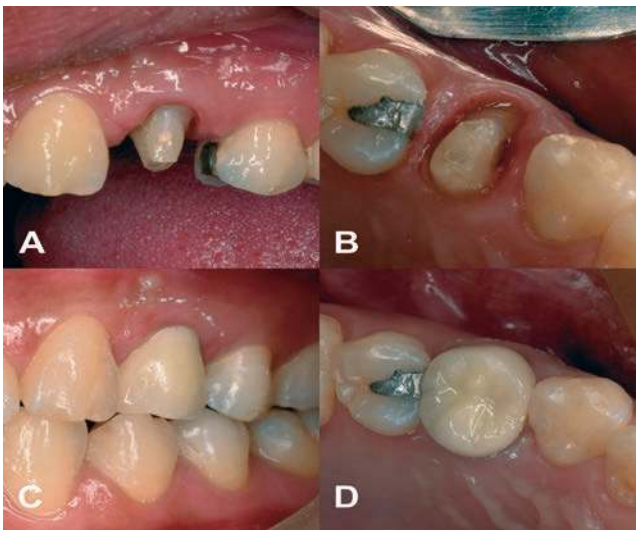

Figura 6: *(A) Aspecto do elemento dental pós cimentação de pino intraradicular e preparo para coroa total; (B) Aspecto do elemento dental pós cimentação de pino intra-radicular e preparo para coroa total por uma vista oclusal; (C) Foto final da cimentação da coroa total em metalo-cerâmica; (D) foto final da cimentação da coroa total em metalo-cerâmica por vestibular do elemento 24.*

DISCUSSÃO

Restauração transcirúrgica é caracterizada por uma combinação entre um procedimento restaurador, com função de reabilitar uma estrutura dentária destruída, e um procedimento cirúrgico-periodontal, que busca, principalmente, o reestabelecimento do espaço biológico. Tudo isso englobado em uma única sessão.[3] Diante desse procedimento existem algumas considerações prévias a serem observadas, análise radiográfica, envolvimento ou não endodôntico, extensão da lesão, planejamento cirúrgico periodontal, viabilidade do isolamento absoluto e as alternativas restauradoras possíveis para o caso a ser realizado, a fim de alcançar o sucesso.[4,5]

Tratando-se de Espaço Biológico do Periodonto (EBP), deve-se ter em mente a sua significância para um procedimento clínico que envolva os espaços periodontais subgengivais.[6,7] Portando, Tristão (1992) estabeleceu o EBP como sendo o espaço entre o topo da gengiva marginal até o topo da crista óssea alveolar, com comprimento mínimo de 3mm, ou seja, o término do preparo deve estar a 3mm da crista alveolar.[8] Este, ainda exerce o encargo de proteger os tecidos de sustentação do periodonto, agindo como uma barreira biológica contra as agressões de microrganismos e seus produtos tóxicos.[7,9,10] Logo, quando existe a invasão desse limite, como no caso descrito, tem-se uma resposta inflamatória, por meio de uma reorganização das fibras colágenas que ligam o dente ao osso alveolar para uma posição mais apical, promovendo uma reabsorção da crista óssea alveolar local e, ocasionando o desenvolvimento de bolsas periodontais.[4]

Ao abordar sobre tema restauração transcirúrgica, existem alguns preceitos vantajosos que a tornaram uma opção viável de tratamento diante do elemento dentário extensamente destruído e com invasão do espaço biológico periodontal. Uma das vantagens relacionadas a esta opção de tratamento é a redução do número de sessões clínicas, visto que promovem o reestabelecimento funcional e estético em apenas uma única sessão, colaborando para o conforto do paciente.[11] Além disso, a prática desse procedimento se torna viável também financeiramente, principalmente por levar menos tempo clínico para sua execução, apresentando-se como opção menos onerosa e rápida para a reabilitação de dentes severamente comprometidos, ampliando o acesso social aos tratamentos dentários, podendo ser uma opção viável àquelas pessoas de baixa renda.[12]

Na técnica do caso clínico em questão foi usado o retalho de Widman Modificado, que faz uma adaptação imediata do tecido circundante pós-cirúrgico, ocasionando pouco trauma mecânico e favorecendo a higienização do paciente.[13,14] Ademais, como se tem um retalho em espessura total, promove-se um campo operatório com ótima visualização. No presente caso, a reunião destes aspectos vantajosos gerou um pós-cirúrgico menos desconfortável e uma boa cicatrização local, corroborando o apontado pela literatura.[4,5,15,16]

Em dentes extensamente destruídos, a retenção do grampo do isolamento absoluto se torna um desafio, tanto pela dificuldade na visualização das margens dentárias quanto pelo crescimento gengival para o interior da câmara pulpar.[17-21] Assim, no presente caso, o fator preponderante para a eleição do procedimento transcirúrgico foi a presença de um dente com extensa destruição coronária decorrente de lesão cariosa com comprometimento pulpar. Não havia possibilidade de retenção do grampo para isolamento absoluto cuja importância é incontestável para o sucesso do tratamento. O controle da umidade, foi essencial para obter uma adesividade adequada no processo restaurador, oferecendo uma adequada polimerização e controle da rugosidade da superfície da resina composta, diminuindo assim, a formação de biofilme e também, prevenindo para a instalação de inflamações gengivais.

Portando, no caso clínico descrito optou-se pela restauração transcirúrgica em razão da dificuldade de visualização do término da cavidade, associado ao crescimento gengival para o interior da cavidade, além do reestabelecimento do espaço biológico periodontal e reconstrução dentária. Ademais, demonstrou-se grande melhora da função mastigatória, além da admirável qualidade estética diante dos procedimentos realizados, alcançando-se o objetivo inicial. Diante dos fatos supracitados, obteve-se o sucesso do tratamento cirúrgico restaurador, conquistando um espaço periodontal adequado, sessando sua perda óssea, livre de inflamações, além de uma reconstrução apropriada para o elemento antes severamente destruído.

CONCLUSÃO

O caso clínico demonstrou que, sendo bem indicada, a restauração transcirurgica é benéfica ao paciente. Isso se dá devido ao reestabelecimento das distâncias biológicas aliada ao pós-operatório de qualidade, e também, por se tratar de um procedimento realizado em uma única sessão clínica, reduzindo assim os gastos e o tempo de tratamento. Tal procedimento, aliado aos procedimentos idealizados para o caso foram capazes de devolver a funcionalidade do elemento, favorecendo a mastigação, e de devolver a estética, recuperando a autoestima da paciente.

REFERÊNCIAS

1. Uchôa RC, One GMC. Restauração transcirúrgica na correção da adaptação de margem de restauração subgengival. *In*: Lira GNW. Odontologia Integrada. João Pessoa: Impressos Adilson; 2014. p. 316-325.
2. Mestrener, S.R.; komatsu, J. Recuperação da linha do sorriso utilizando procedimentos cirúrgico e restaurador. JBD. 2002;1(3)226-230.
3. Souza FHC, Grochau CH, Klein Júnior C. A, Campos L M. Restauração transcirúrgica com envolvimento endodôntico: relato de caso clínico. Stomatos [Internet]. 2004;10(18):39-44.
4. Rissato M, Trentin MS. Aumento de coroa clínica para restabelecimento das distâncias biológicas com finalidade restauradora. RFO. 2012;17:234-9. doi: 10.5335/rfo.v17i2.2889.
5. Gupta G, Gupta R, Gupta N, Gupta U. Crown Lengthening Procedures- A Review Article. J Dent Med Sci. 2015;14(4):27-37. doi: 10.9790/0853-14412737.
6. Schmidt JC, Sahrmann P, Weiger R, Schmidlin PR, Walter C. Biologic width dimensions – a systematic review. J Clin Periodontol. 2013;40:493–504. doi: 10.1111/jcpe.12078.
7. Parashar A, Zingade A, Sanikop S, Gupta, Parasher S. Biological width: The silent zone. Int Dent J Stud Res. 2015,2(4):11-16.
8. Tristão GC. Espaço biológico: estudo histométrico em periodonto clinicamente normal em humanos. Tese (Doutorado) Faculdade de Odontologia. USP, 1992. 47p.
9. Cayana EG. Análise clínica comparativa das condições do periodonto em resposta a procedimentos restauradores com invasão do espaço biológico. Dissertação (Mestrado em Periodontia) – Faculdade de Odontologia. Universidade Federal do Rio Grande do Sul, Porto Alegre, 2005. 83p.
10. Passanezi E. Distâncias Biológicas Periodontais. São Paulo: Ed. Artes Médicas LTDA, 2011.
11. Pereira SLS, Ximenes SRA, Moreira DM, Costa APC. Transurgical restoration in the absence of attached gingiva. A case report. Quintessence Int. 2004;35(1):35-8.
12. Faria e Silva AL, Moura AS, Silva AM, Rodrigues JL, Caldeira Brant L. Restauração transcirúrgica de pré-molar com lesão idiopática: relato de caso. Clipe Odonto - UNITAU. 2010;2(1):53-9.
13. Kirmani M, Saima S, Behal R, Jan SM, Yousuf A, Shah AF. Comparing the efficacy of scaling with root planing and modified widman flap in patients with chronic periodontitis. IAIM, 2016;3(4):168-174.
14. Rocha F, Marques T, Santos N, Sousa M. Cirurgia periodontal reparativa conservadora - retalho de Widman modificado a propósito de um caso clínico. Cadernos de saúde. 2013;6:19-19.
15. Lindhe J, Karring T, Lang NP, Moleri AB. (Tradutora). Tratado de periodontia clínica e implantologia oral. 4. ed. Rio de Janeiro: Guanabara Koogan, 2005.
16. Poletto M. Restauração Transcirúrgica. Monografia de Especialização (Periodontodia) - Faculdade de Odontologia. Universidade Federal do Rio Grande do Sul, Porto Alegre, 2011. 28p.
17. Mondelli J. Dentística restauradora: Fundamentos Dentística Operatória. 1ª ed. São Paulo: Ed. Santos, 2006.
18. Raffaini MS, Gomes-Silva JM, Mantovani CPT, Palma-Dibb RG, Borsatto MC. Effect of blood contamination on the shear bond strength at resin/dentin interface in primary teeth. Am J Dent. 2008;21(3):159-62.
19. Park JW, Lee KC. The influence of salivary contamination on shear bond strength of dentin adhesive systems. Oper Dent. 2004;29(4):437-42.
20. Ogawa T, Hasegawa A. A. Effect of curing environment on mechanical properties and polymerizing behaviour of methyl-methacrylate autopolymerizing resin. J Oral Rehabil. 2005;32(3):221-6.
21. Brunton P, Cowan A. A technique for the removal of restoration overhangs and finishing and polishing of restoration and preparation margins. Quintessence Int. 2001; 32(10): 801-4.