TRATAMENTO DE MORDIDA ABERTA CAUSADA POR EXCESSIVO HÁBITO DE SUCÇÃO DE CHUPETA POR MEIO DE UMA ABORDAGEM PSICO-PEDAGÓGICA. ACOMPANHAMENTO POR 11 ANOS: RELATO DE CASO

Marcelo do Amaral **Ferreira**[1*]

[1]Clínica privada, Curitiba, PR, Brasil.

Palavras-chave: Hábitos Orais. Terapêutica. Dentes Decíduos.

RESUMO

Objetivo: reportar o sucesso da utilização de uma abordagem psico-pedagógica precoce para resolução de uma mordida mordida aberta lateral causada por sucção de chupeta. **Relato do caso**: paciente com 3 anos de idade em dentadura decídua, sexo feminino, apresentando mordida aberta unilateral. Foi empregada uma técnica psico-pedagógica, utilizando terapia cognitivo-comportamental para ajudar a criança a lidar com questões, como estresse e ansiedade, por meio da contação de histórias por meio de livros infantis especializados. **Resultado**: após 2 anos de acompanhamento a mordida aberta foi completamente corrigida e não houve recorrência do hábito. Após 11 anos de acompanhamento, observou-se estabilidade da auto-correção, sem recorrência da mordida aberta lateral. **Conclusão**: uma vez que crianças em idade pré-escolar podem não apresentar maturidade suficiente para uso de aparelhos interceptativos, uma abordagem psico-pedagógica pode ser uma opção de tratamento viável.

Keywords: Oral habits. Therapeutics. Primary teeth.

ABSTRACT

Objective: the purpose of this article is to report a successful approach in an early psycho-pedagogical approach in a case of lateral open bite. **Case report**: a 3-year-old female patient in deciduous dentition presenting an unilateral open bite. A psycho-pedagogical technique was employed, using cognitive behavioral therapy to help the children to deal with issues, as stress and anxiety through the storytelling by means of specialized children´s books. No interceptive conduct was used. **Results**: after 2 years of follow-up, the open bite was completely corrected and there was no recurrence of the habit. After 11 years of follow-up, stability of self-correction was observed, with no recurrence of lateral open bite. **Conclusion**: since preschool-aged children may not be mature enough to use orthodontic interceptive devices, a psycho-pedagogical approach may be a viable treatment option.

Submetido: 30 de janeiro, 2023
Modificado: 16 de maio, 2023
Aceito: 30 de maio, 2023

***Autor para correspondência**:
Marcelo do Amaral Ferreira
Endereço: Avenida Prefeito Omar Sabbag, 1183 - Jardim Botânico, Curitiba, PR. CEP: 80210-000.
Número de telefone: +55 (41) 99165-8247
E-mail: regunteriat@gmail.com

INTRODUÇÃO

A presença da sucção digital comumente observado em crianças desde cedo, é um reflexo natural que pode levar à má-oclusão, caso seja prolongado.[1-4] A sucção não-nutritiva é um dos hábitos deletéreos que mais cedo podem ser observados e que giram em torno do contato afetivo ou como resultado da frustração. A sucção natural (amamentação) reduz o desenvolvimento de hábitos, tais como sucção digital ou uso de bicos (chupetas), hábitos esses igualmente nocivos ao bom desenvolvimento dento-facial,[5,6] como a mordida cruzada posterior, uni ou bilateral e a mordida aberta anterior.[7] Também são citados como prevalentes, no uso prolongado de chupetas, a relação dos trespasses vertical e horizontal, e a relação dos caninos nas Classes II e III de Angle.[8-10] Em termos de alterações miofuncionais, podem estar presentes a alteração do padrão de deglutição, a ausência de selamento labial passivo, palato alterado,[10] bem como disfunções no desenvolvimento da morfologia e fisiologia dos grupos musculares orofaciais podendo acarretar implicações na escrita e na leitura.[11] A retirada do hábito por pode levar à autocorreção da má-oclusão durante o processo de maturação muscular e funcional.

O Brasil mostrou uma alta incidência (85%) de crianças utilizando chupetas por volta dos dois anos de idade, se comparado com outros países do mundo, em um estudo realizado em 1994.[7] Os hábitos de sucção digital ou de chupeta podem ser considerados deletéreos após os quatro anos de idade, pois levam a distúrbios no processo de desenvolvimento normal da oclusão e da face, no entanto, 14.6% das crianças com hábito de sucção apresentam oclusão aceitável ou normal[12] e até os dois anos de idade o uso de chupetas não mostrou causar má-oclusão.[13-15] Entretanto, para que se estabeleça a má-oclusão, alguns fatores devem ser considerados, tais como os descritos na tríade de Graber[4] (intensidade, frequência e duração), além da competência muscular, a resistência alveolar e o padrão facial do paciente. A mordida aberta anterior e mordida cruzada posterior são decorrentes do estreiramento do palato devido a língua estar em posição mais baixa do que o normal e por vezes mais anteriorizada muito observada em crianças que apresentam sucção digital e/ou de chupeta.[6]

A sucção é uma função vital, característica dos mamíferos, a qual irá suprir não somente as necessidades nutricionais (sucção nutritiva) e maturacionais por meio do envio ao Sistema Nervoso Central (SNC) de estímulos, como o contato lábio-língua-seio materno.[2]

Nesse contexto a amamentação natural é de inestimável valor no que se refere ao amadurecimento do complexo dento-facial como também nos valores nutricionais e imunológicos.[3] Além da sucção, a deglutição e a respiração são também funções vitais reflexas, instintivas e não-condicionadas que irão amadurecer em funções mais elaboradas, tais como a mastigação e a fonação.[4] Caso essa função primordial não se desenvolva por meio do amadurecimento natural e persista (uma sucção prolongada) provavelmente irá provocar alterações no comportamento da musculatura peri-bucal bem como deformações dento-alveolares.[1]

O objetivo deste trabalho é apresentar o relato de um caso de má-oclusão por mordida aberta unilateral, no qual nenhuma abordagem terapêutica ortodôntica foi necessária, a não ser a psico-pedagógica em uma criança de 3 anos, com hábito excessivo de sucção de chupeta com apoio unilateral uma vez que a literatura é escassa nesse tipo de abordagem.

RELATO DO CASO

Uma menina de 3 anos de idade apresentou-se em clínica ortodôntica privada acompanhada de seus pais com queixa principal de "inclinação dos dentes" provavelmente devido ao hábito de sucção excessiva de chupeta, observado por seus pais. Apresentava bom estado geral de saúde e seu histórico médico e odontológico não indicava contra-indicações ao tratamento odontológico. Segundo seus pais, ela não teve nenhum trauma de infância. A paciente apresentava face bem equilibrada com boa simetria facial e perfil convexo (Figura 1). A paciente apresentava dentição decídua no estágio dois (dentição decídua está completa),[15] com degrau mesial molar do lado esquerdo e relação molar de topo-a-topo, do lado direito, com consequente relação de caninos em Classe I no lado esquerdo e Classe II no lado direito, e classificado como arco tipo II de Baume.[15] Ambos os arcos dentários, superior e inferior apresentavam forma de semicírculo, com trespasses normais, exceto por uma ligeira inclinação transversal do plano oclusal, no lado direito onde ela costumava colocar uma chupeta. No plano transversal os arcos não apresentavam mordida cruzada.



***Figura 1**: (A) – Vista Facial Frontal; (B) – Vista Facial de Perfil.*

Modelos de gesso realizados nessa consulta mostram a relação entre os arcos dentários. Pode-se notar uma discreta inclinação do plano oclusal na vista frontal (Figura 2). A linha média dentária superior estava desviada 1,0 mm para a direita, enquanto que a linha média dentária inferior estava centrada com a linha média facial. A paciente passou por uma avaliação funcional com uma fonoaudióloga a qual não constatou nenhuma função alterada. Como objetivos do tratamento buscava-se a conscientização dos pais, respeito aos fatores psicossociais que envolvem a criança, manutenção de uma boa higiene bucal, identificação adequada, controle e orientação dos fatores ambientais causadores da mordida aberta, e com isso previnir a má oclusão.

Opções de tratamento



***Figura 2**: Modelos dos arcos dentários.*

Como opções de tratamento devido à pouca idade da paciente e ao hábito oral adquirido, poderíamos pensar em um impedidor de língua na forma de grade lingual ou esporão, para evitar a sucção da chupeta, porém descartamos esta opção por acreditarmos em uma abordagem mais psicológica devido ao fato de que crianças desta idade normalmente fazem uso de chupeta por um certo tempo e com o amadurecimento psicológico, funcional e muscular esse hábito é gradativamente descartado, sem prejuízo da oclusão dentária a qual tende a se normalizar espontaneamente. Um aparelho ortodôntico interceptativo nessa idade pode ser um fator negativo para uma abordagem futura, se necessária. Ou seja, devido à pouca idade da criança aliada ao grau de maturação emocional em que se encontra, a mesma pode não estar preparada psicologicamente para aceitar determinado tratamento, dessa forma a adaptação de um dispositivo fixo ou móvel com finalidade de interceptar o hábito, sem a aceitação e conscientização da criança poderia levar a uma experiência frustrante levando o tratamento ao insucesso e comprometendo um futuro tratamento.

Evolução do Caso

Diante dessa constatação, no momento da consulta, nenhum tratamento foi instituído, apenas acompanhamento do caso por meio de consultas de controle. Após dois meses a paciente retornou para nova consulta. Sua higiene oral era normal, mas a mordida aberta havia aumentado, no lado afetado (Figura 3). Optou-se apenas pela retirada da chupeta de forma psico-pedagógica (figurativa) na qual a criança é capaz de entender que é importante deixar o hábito da sucção de chupeta amparada por um contexto de histórias infantis.

Assim, após conscientização e permissão dos pais por meio de Informe de Consentimento Esclarecido pôde-se



***Figura 3**: Sorriso natural. Pode-se observar a mordida aberta lateral no lado direito.*

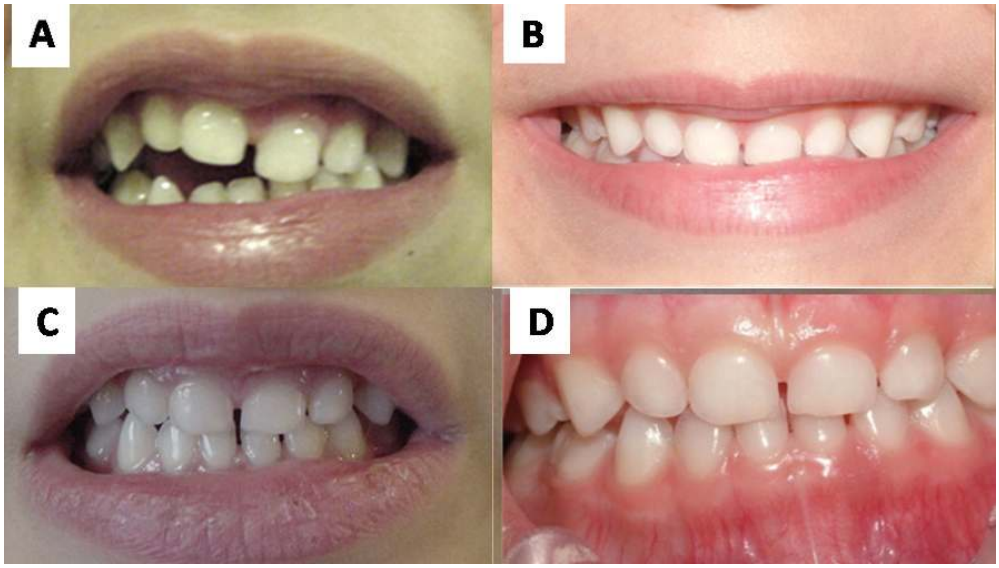

***Figura 4**: Sequência de evolução do caso dos 3 aos 5 anos de idade (A-D).*



***Figura 5**: (A) – Presença do defeito ósseo e alteração do contorno gengival, no lado afetado anteriormente pela mordida aberta; (B) – Após irrupção dos pré-molares a correção espontânea do defeito ósseo e recontorno gengival.*

extrapolar essa linha terapêutica para a retirada do hábito de sucção digital. Com o apoio dos pais encorajando-a a manter o hábito da leitura orientada por profissionais, os mesmos relataram já nos primeiros meses o desinteresse da criança pelo uso da chupeta. Dois anos depois, a paciente retornou, o hábito havia sido interrompido, mostrando que a mordida aberta estava corrigida naturalmente. A Figura 4 mostra a sequência de evolução do caso dos 3 aos 5 anos de idade. Aos 6 anos e meio, a paciente retornou para nova consulta. Foi observado que os incisivos centrais permanentes estavam em processo de erupção (primeiro período transitório),[15] também foi observado um defeito ósseo com alteração no contorno gengival, na região entre o canino decíduo e o primeiro molar decíduo, do mesmo lado onde a mordida aberta havia sido notada anteriormente, embora sua higiene bucal fosse boa (Figura 5A). Nenhum procedimento foi realizado, a paciente apenas continuou sendo observada. Após a erupção dos pré-molares, o defeito ósseo desapareceu e o contorno gengival foi restabelecido espontaneamente. A Figura 5B mostra fotografia intra-bucal frontal, aos 14 anos, sem qualquer recidiva. Nesta paciente, apenas a conscientização do problema para os pais e estímulos pedagógicos positivos foram suficientes para o cessar do hábito. Dentro da abordagem psico-pedagógica as possibilidades de manejo estão atividades lúdicas com jogos, brinquedos e brincadeiras, atividades culturais e leituras infantis.[16]

No caso em questão foram empregados estímulos positivos na forma de trocar a chupeta por outro estímulo, como a leitura ou inserir a criança em uma história em que ela doa sua chupeta para um personagem de fábula, como nos contos de fadas, tudo dentro de seu espectro cognitivo.[17] Essa abordagem foi multidisciplinar contando com o ortodontista, a professora, bem como uma psico-pedagoga, ambas da escola na qual a criança estudava.

DISCUSSÃO

O presente trabalho descreve uma abordagem não-invasiva no tratamento da má-oclusão causada por mordida aberta unilateral por hábito excessivo de sucção de chupeta. A abordagem utilizou recursos da psico-pedagogia para o interrompimento do hábito bucal. Não foi encontrado nenhum

protocolo referente ao foco deste artigo, ou seja, tratamento de má-oclusão sem o uso de aparelho ortodôntico e a quem caberia tal decisão de tratamento, ou seja, ao dentista, ao psico-pedagogo, ao psicólogo ou ao fonoaudiólogo.[11] Geralmente os pais são orientados na escola por professores e psico-pedagogos, mas também por fonoaudiólogos muitas vezes contratados pelas escolas. Uma vez constatado algum problema os pais tomam a decisão de buscar tratamento especializado com o dentista da família, o qual por sua vez indica muitas vezes um ortodontista. Seja quem primeiro diagnostique algum padrão de comportamento, essa abordagem é muitas vezes multifatorial, então várias áreas afins poderão complemetar seus diagnósticos e planejarem o tratamento adequado para cada caso.

Após discussão do caso com profissionais de áreas afins acima mencionadas seguimos a orientação da psico-pedagogia, dentre as quais a contação de histórias com livros infantis especializados e técnicas de terapia cognitiva comportamental que permitem não somente o encantamento pela história narrada (história terapêutica), a empatia e a sua identificação com o desenlace da história servindo de inspiração, mas a criação de um ambiente acolhedor, mas que também proporcionam, afetividade, segurança e liberdade para a criança lidar com seus sentimentos e ansiedades, dessa forma ajudam-na a corrigir suas faltas, além de inspirar bons costumes e atitudes nobres num processo de auto-conhecimento e amadurecimento.[17] As abordagens psico-pedagógicas são ferramentas valiosas, num processo terapêutico, para inserir a criança em uma história na qual ela pode participar de forma figurativa interagindo com seus personagens.[17] Isso aumenta a probabilidade da mesma a atingir seus objetivos durante o processo de amadurecimento; também é muito importante no manejo dos hábitos orais situando a paciente no ambiente em que ela possa compreender ou pensar, em um processo de aprendizagem de superação valorizado pelos personagens da história. Segundo Bettelheim[18] o conto de fadas embora não tenha a ver com a realidade da vida do paciente, mas muito tem com suas ansiedades e demais processos interiores.[18] Assim, criando-se uma ponte de entendimento, um canal de comunicação compreensível.

CONCLUSÃO

O correto diagnóstico considerando profissionais de áreas afins, a avaliação quanto a maturidade da criança no momento da consulta, a conscientização e permissão dos pais devem nortear o profissional na conduta a ser adotada no tratamento do problema, bem como o acompanhamento da evolução do caso. Uma vez que crianças em idade pré-escolar podem não apresentar maturidade emocional suficiente para uso de aparelhos interceptativos, a abordagem psico-pedagógica pode configurar uma estratégia viável para a remoção de hábitos deletérios, visando a auto-correção dentária.

REFERÊNCIAS

1. Medeiros R, Ximenes M, Massignan C, Flores-Mir C, Vieira R, Porporatti AL, De Luca Canto G. Malocclusion prevention through the usage of an orthodontic pacifier compared to a convencional pacifier: a systematic review. 2018; doi: 10.1007/s40368-018-0359-3.
2. Ferreira MA. Oral habits in the context of the maturation. J Bras Ortod Ortop Max. 1997;2(9);11-6.
3. Meyers A, Hertzberg J. Bottle-feeding and malocclusion: Is there an association? Am J Ortho Dento Fac Orthop. 1988;93(2):149-52. doi: 10.1016/0889-5406(88)90293-4.
4. Graber TM, Neumann B. Removable orthodontic appliances: Second edition. Philadelphia: WB Saunders Company, 1984.
5. Santos RR, Naymea JGR, Garbin AJI, Salibac N, Garbind CAS, Moimazc SAS. Prevalence of Malocclusion and Related Oral Habits in 5- to 6-year-old Children. Oral Health Prev Dent 2012;10(4):311-8.
6. Wagner Y, Heinrich-Weltzien R. Occlusal characteristics in 3-year-old children – results of a birth cohort study. BMC Oral Health. 2015;15:94. doi: 10.1186/s12903-015-0080-0.
7. Çaglar E, Larsson E, Andersson EM, Hauge SM, Ogaard B, Bishara S, Warren J, Noda T, Dolci GS. Feeding, artificial sucking habits, and malocclusions in 3-year-old girls in different regions of the world. J of Dent Child. 2005;72(1):25-30.
8. Nihi VSC, Maciel SM, Jarrus ME, Nihi FM, Salles CLF, Pascotto RC, Fujimaki M. Pacifier-sucking habit duration and frequency on occlusal and myofunctional alterations in preschool children. Braz Oral Res. 2015;29(1):1-7. doi: 10.1590/1807-3107bor-2015.vol29.0013.
9. Traebert E, Zanini FA, Nunes RD, Traebert J. 2020. Nutritional and non-nutritional habits and occurrence of malocclusions in the mixed dentition. An Acad Bras Cienc 92:e20190833. doi: 10.1590/0001- 3765202020190833.
10. Costa CT, Shqair AQ, Azevedo MS, Goettems ML, Bonow MLM, Romano AR. Pacifier use modifies the association between breastfeeding and malocclusion: a cross-sectional study. Braz Oral Res. 2018;32:e101. doi: 10.1590/1807-3107bor-2018.vol32.0101.
11. Panhozi K, Yaegashi SFR, Oliveira LV, Caetano LM. Hábitos deletéreos na infância: Implicações na aquisição da leitura e da escrita. Teoria e Prática da Educação, v. 23, n. 1, p. 59-72, Janeiro/Abril 2020; doi: 10.4025/tpe.v23i1.47933.
12. Silva-Filho OG, Chaves ASM, Almeida RR. Efeitos terapêuticos suscitados pelo uso de grade palatina: um estudo cefalométrico. Rev Soc Par Ortod. 1995; 1(1):9-15.
13. Caruso S, Nota A, Darvizeh A, Severino M, Gatto R, Tecco S. Poor oral habits and malocclusions after usage of orthodontic pacifiers: an observational study on 3–5 years old children. BCM Pediatrics. 2019;19(1):294. doi: 10.1186/s12887-019-1668-3.
14. Moyers RE. The infantile swallow. Trans Europ Orthod Soc. 1964; 40(1):180-87.
15.Araujo EA, Buschang PH. Recognizing and correcting developing malocclusions: a problem-oriented approach to orthodontics. Ed.

John Wiley & Sons, Inc., Hoboken, New Jersey, 2016.
16. Rojas J. Jogos, brinquedos e brincadeiras: a linguagem lúdica formativa na cultura da criança. Campo Grande: UFMS, 2007.
17. Baptista ES. O uso da contação de histórias no atendimento psicopedagógico. Rev Dialog Interd. 2017;6(2):1-12.
18. Bettelheim B. Psychoanalysis and Education. The School Rev. 1969;77(2): 73-86.