BANDA ORTODÔNTICA COMO ALTERNATIVA DE TRATAMENTO CONSERVADOR PROVISÓRIO PARA PRIMEIROS MOLARES PERMANENTES COM HIPOMINERALIZAÇÃO MOLAR INCISIVO (HMI) – RELATO DE CASO

Louise de Andrade **Alves**[1], Mayara **Rangel**[1], Vanessa Aparecida **Moraes**[1], Renata Oliveira **Guaré**[1], Michele Baffi **Diniz**[1*]

[1]Programa de Pós-graduação em Odontologia, Universidade Cruzeiro do Sul – UNICSUL, São Paulo, SP, Brasil.

Palavras-Chave: Desmineralização do Dente. Tratamento Dentário Restaurador sem Trauma. Dente Molar. Dentição Permanente. Fraturas dos Dentes.

RESUMO

Introdução: a Hipomineralização Molar Incisivo (HMI) é um defeito qualitativo de desenvolvimento de esmalte que pode ocasionar fraturas pós-eruptivas (FPE), lesões de cárie e sensibilidade. **Objetivo:** relatar o tratamento de HMI severa através da cimentação de bandas ortodônticas para preservação da estrutura dentária em primeiros molares permanentes inferiores com FPE. **Relato do caso:** criança do sexo feminino, 10 anos de idade, apresentou-se com queixa de hipersensibilidade e fratura dentária associada à restauração prévia. Clinicamente, observou-se presença de HMI severa, com FPE associada à lesão de cárie em dentina nas superfícies oclusal e vestibular do dente 36 e restauração insatisfatória com cimento de ionômero de vidro (CIV) na superfície vestibular do dente 46 que apresentava opacidades demarcadas branco-creme. Radiograficamente, observou-se ausência de comprometimento pulpar. Após manejo por meio de abordagens não-invasivas (controle de biofilme e dieta e aplicação de verniz fluoretado), o tratamento proposto foi a cimentação de banda ortodôntica com CIV modificado por resina (Riva Light Cure®, SDI) nos dentes 36 e 46 para maior longevidade das restaurações. O tratamento restaurador atraumático (TRA) foi realizado no dente 36 previamente à cimentação da banda ortodôntica. **Resultados:** após o tratamento, a criança não relatou dor ou desconforto e as restaurações mantiveram-se intactas. A mãe da criança foi orientada quanto à importância de acompanhamento periódico a cada 4 meses. **Conclusão:** a cimentação das bandas ortodônticas com CIV possibilitou o manejo conservador de molares permanentes com HMI severa, com manutenção de sua funcionalidade oclusal, saúde pulpar e gengival, proporcionando melhor qualidade de vida à paciente.

Keywords: Tooth Demineralization. Dental Atraumatic Restorative Treatment. Molar. Permanent Dentition. Tooth Fractures.

ABSTRACT

Introduction: molar Incisor Hypomineralization (MIH) is a qualitative developmental enamel defect that can cause posteruptive enamel breakdown (PEB), caries lesions, and sensitivity. **Objective:** to report the treatment of a child with severe MIH through the cementation of orthodontic bands in lower first permanent molars with PEB to preserve tooth structure. **Case report:** female child, 10 years old, presenting hypersensitivity complaints and tooth fracture associated with previous restoration. Severe MIH was observed, with PEB associated with dentin caries on the occlusal and buccal surfaces of tooth #36 and unsatisfactory glass ionomer cement (GIC) restoration on the buccal surface of tooth #46 which had creamy-white marked opacities. There was no pulp involvement radiographically. After management through non-invasive approaches (biofilm and diet control and application of fluoride varnish), the proposed treatment was the cementation of an orthodontic band with resin-modified GIC (Riva Light Cure®, SDI) on teeth #36 and #46 to long-term lifespan restorations. Atraumatic restorative treatment (ART) was performed on tooth #36 prior to the cementation of the orthodontic band. **Results:** after treatment, the child did not report pain or discomfort and the restorations remained intact. The child's mother was instructed about the importance of periodic follow-up visits every 4 months. **Conclusion:** the cementation of orthodontic bands with GIC allowed the conservative management of permanent molars with severe MIH, maintaining their functional occlusion, pulpal and gingival health, providing a better quality of life to the patient.

Submetido: 11 de fevereiro, 2023
Modificado: 23 de maio, 2023
Aceito: 02 de junho, 2023

***Autor para correspondência**:
Michele Baffi Diniz
Endereço: Rua Galvão Bueno, 868 – Liberdade, São Paulo, SP. CEP: 01506-000
Número de telefone: +55 (11) 3385-3015
E-mail: mibdiniz@hotmail.com

INTRODUÇÃO

A Hipomineralização Molar Incisivo (HMI) é um defeito qualitativo de desenvolvimento de esmalte que ocorre durante a fase de mineralização do esmalte dentário.[1,2] A HMI é considerada multifatorial, com sinergismo entre fatores sistêmicos e genéticos,[2,3] caracterizada por opacidades demarcadas assimétricas que variam de coloração branco-creme a amarelo-acastanhada, que acomete pelo menos um primeiro molar permanente com ou sem o envolvimento de incisivos.[4,5]

De acordo com a severidade da HMI (moderada e severa), fraturas pós-eruptivas (FPE) podem ocorrer ao longo do tempo intensificadas pelas forças mastigatórias, com exposição de dentina, favorecendo o acúmulo de biofilme, desenvolvimento de lesões de cárie, risco de envolvimento pulpar e hipersensibilidade.[4,6,7] Assim, o prognóstico dos casos de HMI depende diretamente do correto diagnóstico da sua severidade e adequado planejamento dos dentes acometidos.[2]

Cabe ressaltar que o tratamento restaurador em dentes com HMI é um desafio na prática clínica, devido às alterações estruturais, químicas e de composição do esmalte, que apresenta menor conteúdo mineral e maior quantidade de proteínas.[8] Consequentemente, a dureza da superfície do esmalte é reduzida, podendo causar falhas nas restaurações, especialmente por fraturas repetidas nas suas margens.[8,9] O cimento de ionômero de vidro (CIV) parece ser o material restaurador de escolha para dentes com HMI devido às suas propriedades adesivas ao esmalte e dentina, permitindo o ajuste da restauração atípica. Contudo, o material normalmente fratura, levando à necessidade de retratamentos, o que impacta na necessidade de atendimentos frequentes, perda de estrutura dentária e sensibilidade.[6,8,10]

Diferentes tipos de tratamentos para dentes posteriores com HMI vêm sendo utilizados na tentativa de minimizar as fraturas pós-eruptivas e suas repercussões, com preservação de tecido dentário, como a abordagem preventiva (controle de higiene oral, verniz fluoretado, selantes de fóssulas e fissuras resinosos e controle periódico), restaurações atraumáticas com CIV, restaurações em resina composta, coroas de aço pré-fabricadas, restaurações indiretas, terapia pulpar e extrações planejadas.[2,11] O uso de bandas ortodônticas cimentadas com CIV modificado por resina vem sendo proposto como alternativa de tratamento provisório para primeiros molares permanentes com HMI moderada a severa, com melhora na retenção e resistência do CIV às forças oclusais.[12,13]

Diante do exposto, o objetivo deste caso clínico foi relatar o tratamento de uma criança de 10 anos de idade com HMI severa cujo manejo provisório foi a cimentação de bandas ortodônticas para preservação da estrutura dentária em primeiros molares permanentes inferiores com presença de fraturas pós-eruptivas associadas à cárie dentária.

RELATO DO CASO

Avaliação diagnóstica

Paciente do sexo feminino, 10 anos de idade, parda, acompanhada pela mãe, procurou atendimento odontológico na Clínica de Odontopediatria de uma Universidade particular em São Paulo-SP, em fevereiro de 2022. A queixa principal da paciente era a presença de dente fraturado com restauração realizada há cerca de 3 meses e dente com cárie, com hipersensibilidade. A criança tinha passado inicialmente por atendimento na mesma Universidade em novembro de 2021, com realização de Tratamento Restaurador Atraumático (TRA) nos dentes 36 e 46 como urgência.

Durante a anamnese, a mãe reportou que a criança nasceu a termo de parto normal, sem intercorrências e apresentou icterícia ao nascimento, e durante a primeira infância relatou episódios anormais de temperatura (febre alta), presença de rinite, com a necessidade do uso de antibiótico e realização frequente de inalação. Além disso, a mãe relatou dieta cariogênica e apertamento dentário durante o período noturno. A criança apresentava comportamento cooperativo.

Após profilaxia profissional, ao exame clínico, observou-se que a criança estava em fase de dentição permanente e apresentava HMI apenas nos primeiros molares permanentes inferiores, sendo os demais dentes permanentes hígidos. De acordo com o critério de classificação da EAPD (*European Academy of Paediatric Dentistry*) para diagnóstico da HMI,[14] o dente 36 foi diagnosticado com HMI severa, pois apresentava opacidade demarcada creme com FPE associada à lesão de cárie extensa em dentina nas superfícies oclusal e vestibular, em nível gengival (Figura 1A). O dente 46 apresentava restauração insatisfatória com cimento de ionômero de vidro (CIV) na superfície vestibular ao redor de opacidades demarcadas branco-creme (Figura 1B). A resposta sensitiva fornecida pela paciente em ambos os dentes foi baseada na escala de sensibilidade ao ar frio de Schiff (*Schiff Cold Air Sensitivity Scale*),[15] com grau 2 moderada (indivíduo respondeu ao estímulo com ar e solicitou a sua interrupção ou se afastou do mesmo). O exame radiográfico demonstrou ausência de comprometimento pulpar e alterações periapicais nos elementos 36 e 46.

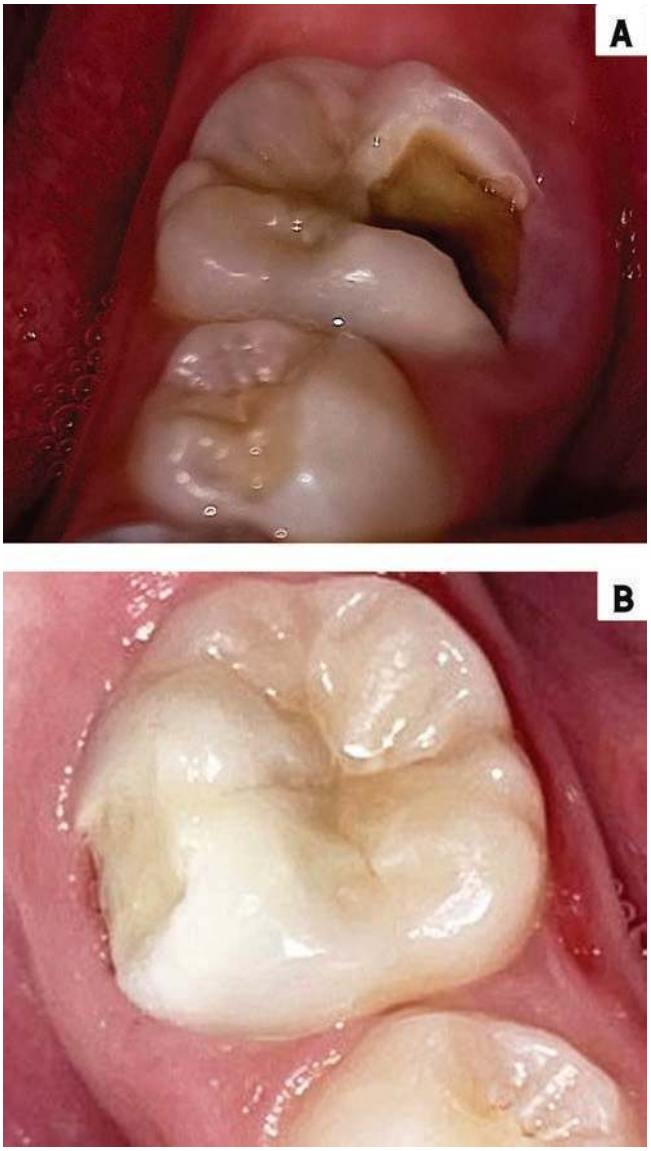

***Figura 1**: (A) Aspecto clínico do dente 36 com HMI severa e fratura pós-eruptiva do esmalte (FPE) associada à lesão de cárie em dentina nas superfícies vestibular e oclusal; (B) Aspecto clínico do dente 46 com opacidades branco-creme nas superfícies vestibular e oclusal e presença de restauração insatisfatória com cimento de ionômero de vidro (CIV) na superfície vestibular.*

O tratamento proposto foi a cimentação de bandas ortodônticas para preservação da estrutura dentária e manutenção da restauração nos primeiros molares permanentes inferiores com HMI severa. A mãe da criança assinou o Termo de Consentimento Livre e Esclarecido (TCLE) autorizando a documentação do caso. O CARE (*Case Report Guidelines*) checklist foi utilizado para relato do presente caso.

Intervenções terapêuticas

Inicialmente, foram empregadas abordagens não-invasivas para manejo da HMI. A criança e a mãe foram orientadas quanto ao controle da ingestão de açúcares livres da dieta e instrução de higiene oral com dentifrício fluoretado contendo 1.450 ppm F (Colgate Tripla Ação®, Colgate-Palmolive, São Paulo-SP, Brasil). A aplicação de fluoreto de sódio (NaF) a 5% (Duraphat®, Colgate-Palmolive, São Paulo-SP, Brasil) foi realizada semanalmente 4 vezes consecutivas com o objetivo de auxiliar na dessensibilização dos dentes com HMI. Ao término desse período, houve melhora significativa na sensibilidade reportada pela criança.

Nas sessões seguintes, após profilaxia profissional, realizou-se o tratamento conservador provisório dos primeiros molares permanentes inferiores com HMI. Inicialmente, foi realizado o TRA no dente 36 previamente à cimentação da banda ortodôntica, com remoção seletiva do tecido cariado com curetas de dentina e restauração com cimento de ionômero de vidro de alta viscosidade encapsulado (Riva Self Cure®, SDI Limited, Victoria, Austrália). Em seguida, realizou-se a seleção e adaptação de banda ortodôntica sem tubo (Morelli Ortodontia, Sorocaba-SP, Brasil) ao contorno e altura cérvico-oclusal no dente 36. A banda foi cimentada com cimento de ionômero de vidro modificado por resina encapsulado (Riva Light Cure®, SDI Limited, Victoria, Austrália) com ajuda de mordedor de banda para atingir a posição oclusogengival final, seguido de fotopolimerização por 40 segundos em cada superfície (Radii®, SDI Limited, Victoria, Austrália). Ao final, foi realizado o ajuste oclusal com papel carbono (Accu Film, Parkell, Edgewood, NY, EUA) (Figura 2A-B).

Na terceira sessão, realizou-se a adaptação de banda ortodôntica sem tubo (Morelli Ortodontia, Sorocaba-SP, Brasil) ao contorno e altura cérvico-oclusal no dente 46 que apresentava opacidades branco-creme e restauração insatisfatória com CIV. A cimentação e ajuste oclusal foram realizados conforme os passos descritos anteriormente para o dente 36 (Figura 2C).

Cabe ressaltar que em ambas as sessões não houve necessidade de anestesia local para manipulação de tecidos moles e dentários. Imediatamente após o tratamento conservador dos dentes 36 e 46, a criança reportou melhora significativa no quadro de sensibilidade. A resposta sensitiva fornecida pela paciente em ambos os dentes de acordo com a escala de sensibilidade ao ar frio de Schiff (*Schiff Cold Air Sensitivity Scale*),[15] foi grau 0 nula (indivíduo não respondeu ao estímulo com ar). Clinicamente, observou-se boa adaptação das bandas ortodônticas (Figura 3 A-C).

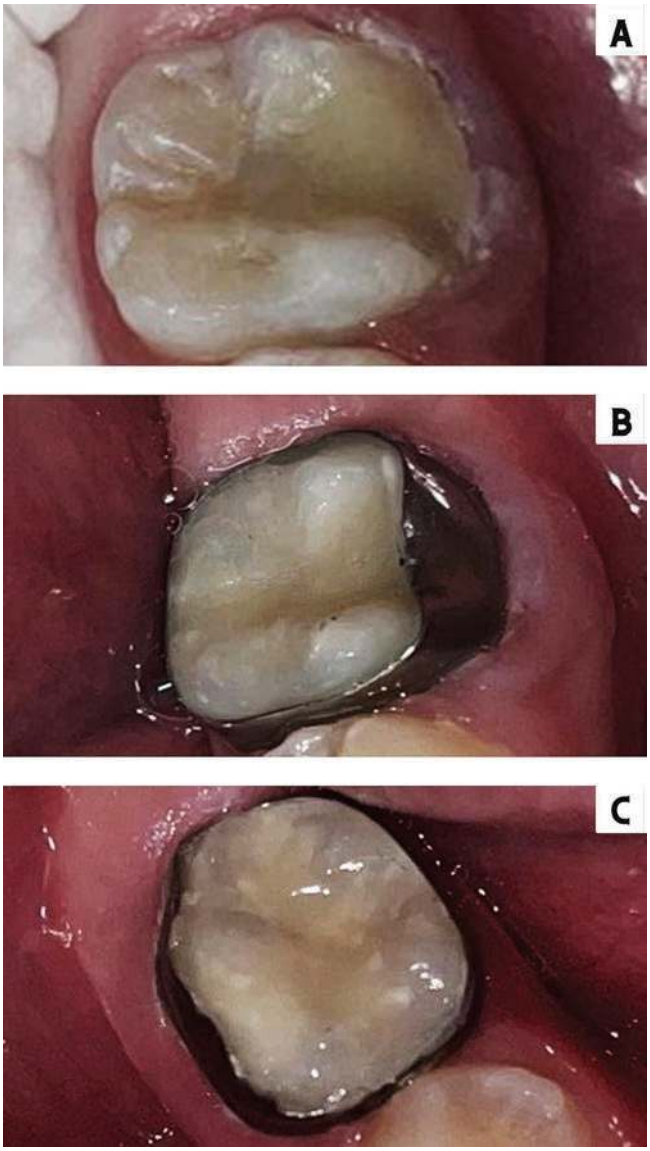

***Figura 2**: Fotografias realizadas durante o tratamento conservador. (A) Realização de Tratamento Restaurador Atraumático (TRA), com remoção seletiva de tecido cariado e restauração com cimento de ionômero de vidro de alta viscosidade encapsulado (Riva Self Cure®, SDI Limited, Victoria, Austrália) no dente 36; (B) Ajuste e cimentação de banda ortodôntica com cimento de ionômero de vidro modificado por resina encapsulado (Riva Light Cure®, SDI Limited, Victoria, Austrália) no dente 36; (C). Ajuste e cimentação de banda ortodôntica com cimento de ionômero de vidro modificado por resina encapsulado (Riva Light Cure®, SDI Limited, Victoria, Austrália) no dente 46.*

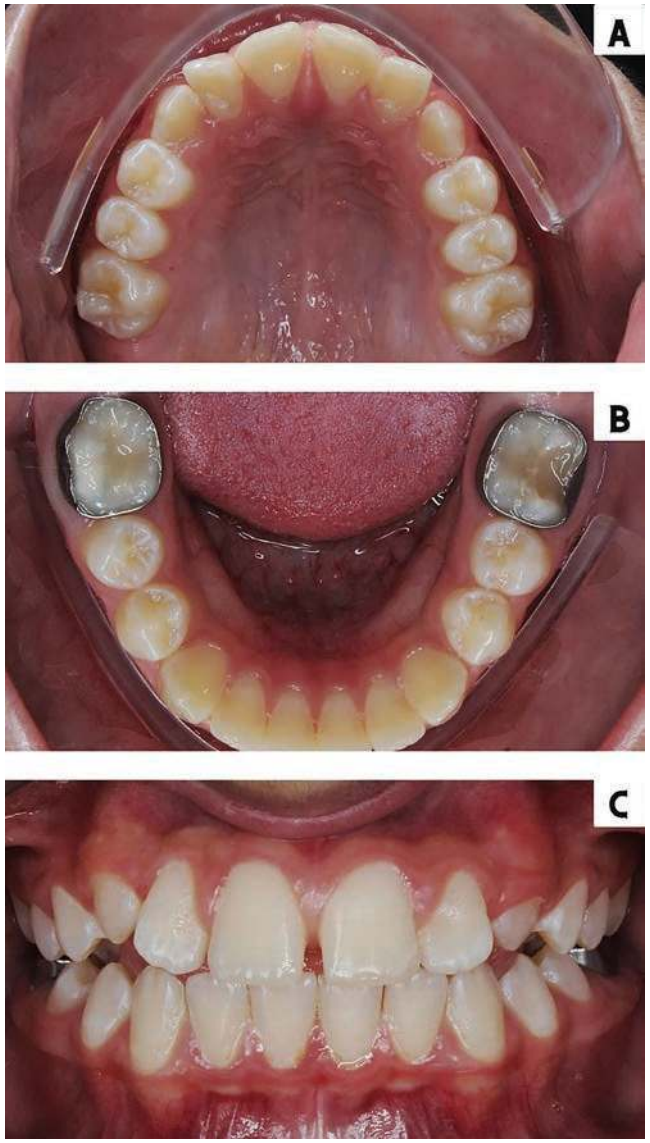

***Figura 3:** Fotografias realizadas imediatamente após o tratamento conservador. (A) Fotografia intraoral da arcada superior; (B) Fotografia intraoral da arcada inferior após cimentação de bandas ortodônticas nos dentes 36 e 46. (C) Fotografia intraoral frontal – notar a oclusão com a presença das bandas ortodônticas nos dentes 36 e 46.*

Acompanhamento

Em seguida, a paciente foi encaminhada para tratamento ortodôntico na própria Universidade e seguiu com as consultas preventivas a cada 4 meses para controle de higiene oral, e caso necessário, aplicação de verniz fluoretado a 5% NaF (Duraphat®, Colgate-Palmolive, São Paulo-SP, Brasil) para controle da sensibilidade e aquisição de radiografias periapicais.

No acompanhamento após 8 meses do tratamento, o risco à cárie foi reavaliado e a necessidade de controle de açúcares da dieta foi reforçada. Com relação a prática da higiene bucal, a responsável relatou que a criança realizava escovação duas vezes ao dia (período matutino e noturno), sem hábito do uso de fio dental. Ao exame clínico, observou-se que as bandas ortodônticas se mantiveram bem adaptadas nos dentes 36 e 46, sem FPE ou lesão de cárie associada (Figura 4 A-B). Além disso, a paciente relatou satisfação, sem presença de sintomatologia dolorosa ou desconforto associado ao tratamento. A resposta pela escala de sensibilidade ao ar frio de Schiff manteve-se nula. Quanto ao exame periodontal, as áreas marginais gengivais e

papilares apresentavam cálculo dental e leve gengivite, sendo então realizada raspagem supragengival com curetas na mesma sessão de atendimento. A radiografia panorâmica mostrou boa adaptação das bandas ortodônticas e notou-se ausência de alterações periapicais (Figura 5).

Atualmente, a paciente está fazendo tratamento ortodôntico com uso de Placa Planas I com arco vestibular e parafuso expansor, atuando na expansão transversal superior e inferior e retração dos incisivos, permitindo o achatamento do arco na região anterior (Figura 6 A-B).

As consultas de acompanhamento futuras serão realizadas a cada 4 meses para reforço de hábitos de dieta e de higiene oral, além da avaliação da retenção das bandas ortodônticas.

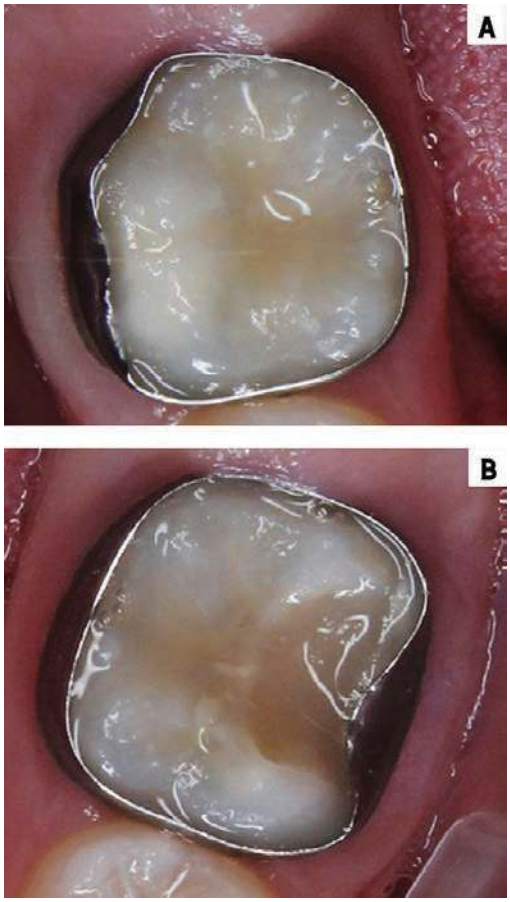

Figura 4: *(A) Aspecto clínico do dente 46 após 8 meses da cimentação da banda ortodôntica; (B) Aspecto clínico do dente 36 após 8 meses da cimentação da banda ortodôntica no dente 36. Notar que ambos os dentes não apresentam FPE ou lesão de cárie associada.*



Figura 5: *Radiografia panorâmica após 8 meses do tratamento conservador. Notar a adaptação das bandas ortodônticas nos dentes 36 e 46 e ausência de alterações periapicais.*

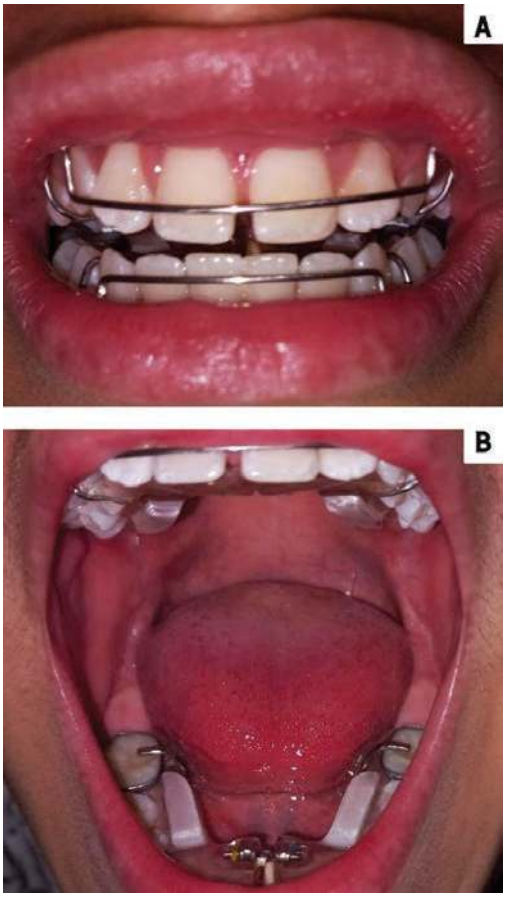

Figura 6: *(A -B) Instalação de Placa Planas I com arco vestibular para expansão superior e inferior e parafuso expansor. Criança se encontra em tratamento e acompanhamento ortodôntico.*

DISCUSSÃO

A HMI é altamente prevalente em todo o mundo e apresenta etiologia multifatorial,[11] sendo um problema de saúde pública importante. De acordo com revisões sistemáticas com meta-análise, a prevalência média global é de 12,9% (11,7%–14,3%)[16] a 14,2% (8,1%–21,1%).[17] No entanto, se os profissionais não possuírem experiência e treinamento no diagnóstico de HMI, esses números podem ser uma subestimação.[17] No presente caso clínico, foi reportado pela mãe na anamnese quadros de febre alta, rinite e uso de antibióticos e inalação na primeira infância, o que sugere a etiologia multifatorial da HMI no período pós-natal.[2]

Deve-se ressaltar que esse tipo de defeito de desenvolvimento de esmalte causa preocupação entre pais/responsáveis e cirurgiões-dentistas, principalmente devido ao envolvimento estético, fraturas pós-eruptivas do esmalte (FPE), hipersensibilidade, lesões de cárie associadas, dificuldade de higienização bucal, falhas na adaptação de restaurações, necessidade de várias visitas ao profissional com menor intervalo de tempo.[2,4,18] Além disso, em casos moderados e severos de HMI, a necessidade de tratamento invasivo pode comprometer a qualidade de vida da criança.[2,11,13,18]

No presente caso clínico, observou-se a presença de FPE associada a opacidades branco-creme e lesão de cárie nos dentes 36 e 46, com impacto na sensibilidade dentária pela escala de sensibilidade ao ar frio de Schiff. Sabe-se que a FPE tende a ocorrer em 16,3% das opacidades branco-creme e 41,8% das opacidades amarelo-marrom.[4] Deve-se ressaltar que se o primeiro molar permanente não for adequadamente protegido, a ocorrência de FPE aumenta com a idade do paciente e com os esforços mastigatórios, prejudicando a integridade e estabilidade do esmalte hipomineralizado e poroso,[19] o que pode ser observado no caso apresentado.

Assim, o manejo de dentes afetados pela HMI com FPE é extremamente desafiador, pois até o momento não há um consenso unilateral sobre qual é o melhor tratamento.[12] Sabe-se que a prevenção é um objetivo clínico de difícil alcance entre os profissionais, portanto, os esforços devem se concentrar em estratégias para realização do diagnóstico precoce e tratamentos clínicos de mínima intervenção que possam permanecer satisfatórios ao longo do tempo.[12,13,20]

Um dos materiais adesivos mais recomendados para o tratamento de molares afetados por HMI é o CIV, principalmente por conta de sua adesão química favorável que oferece melhor resistência mecânica e pela propriedade de liberação de flúor.[6,21] Porém, seu uso em restaurações extensas ou em elementos com FPE torna-os propensos a fraturas, podendo ocorrer aumento da hipersensibilidade, acúmulo de biofilme e risco elevado de desenvolvimento de lesão de cárie, gerando implicações na qualidade de vida do paciente,[12,22] o que pode ser evidenciado com o relato de caso apresentado.

O tratamento provisório conservador proposto para os dentes 36 e 46 acometidos com HMI severa e FPE corrobora com a literatura prévia, que propõe a cimentação de uma banda ortodôntica com cimento de ionômero de vidro visando preservar a estrutura dentária remanescente em uma criança de 11 anos de idade.[12] Outro estudo recente também indicou essa terapêutica em uma criança de 6 anos de idade cujo primeiro molar permanente inferior com HMI estava em processo irruptivo na cavidade bucal e já apresentava FPE, mantendo sua vitalidade pulpar e manutenção na cavidade bucal.[13] Assim, a terapêutica adotada é uma alternativa de tratamento que melhora a retenção e resistência do CIV às forças oclusais, e traz benefícios com o aumento da durabilidade, a fim de reduzir significativamente o número de intervenções odontológicas, contribuindo para uma experiência odontológica agradável e confortável ao paciente e favorecendo o prognóstico dos dentes acometidos. Deve-se apontar também que não foi realizada anestesia local no presente caso, no entanto, a necessidade da anestesia deve ser levada em consideração de maneira cuidadosa para cada paciente de acordo com o nível de sensibilidade e necessidade de manipulação de tecidos moles.

Importante também enfatizar a necessidade de remineralização e dessensibilização imediatamente após o diagnóstico de HMI, além dos cuidados com hábitos alimentares, higiene bucal e controles periódicos com o cirurgião-dentista.[13] Outro aspecto do presente caso é evidenciar a atenção quanto aos hábitos de higiene bucal e dieta da paciente, reforçando a educação e aconselhamento para a criança e sua responsável.

Embora esta análise seja baseada em um relato de caso, a abordagem adotada mostrou-se eficaz após 8 meses de acompanhamento, sem necessidade de retratamento. A técnica utilizada no caso apresentado preservou efetivamente a estrutura dentária remanescente, mantendo a funcionalidade oclusal e saúde pulpar, enquanto a paciente espera por um tratamento de longo prazo que pode envolver uma reabilitação mais complexa, como restaurações indiretas. O presente caso sugere a técnica como uma opção de manejo a ser adotada para casos de HMI severa, orientando os profissionais em casos semelhantes que permitam a realização da bandagem ortodôntica com cimentação com cimento de ionômero de vidro de forma conservadora e atraumática em crianças. Levando em consideração o sucesso deste tratamento provisório, pesquisas futuras devem ser realizadas em uma amostra adequada de pacientes com HMI.

CONCLUSÃO

A abordagem conservadora provisória descrita no presente caso para manejo de primeiros molares permanentes inferiores com HMI severa e FPE foi eficaz na funcionalidade oclusal, saúde pulpar e gengival, prevenção de perda adicional de estrutura dentária e desenvolvimento de novas lesões de cárie e no controle da sensibilidade. A combinação das terapias não-invasivas (recomendações de dieta e de higiene bucal e estratégias de dessensibilização

com verniz fluoretado) com a cimentação de bandas ortodônticas com cimento de ionômero de vidro foram essenciais para o bom prognóstico do caso, proporcionando melhor qualidade de vida à paciente.

AGRADECIMENTOS

A Profa. Dra. Joseli Maria Cordeiro pelo acompanhamento do caso na área de Ortodontia.

REFERÊNCIAS

1. Weerheijm KL, Duggal M, Mejàre I, Papagiannoulis L, Koch G, Martens LC, *et al.* Judgement criteria for molar incisor hypomineralisation (MIH) in epidemiologic studies: a summary of the European meeting on MIH held in Athens, 2003. Eur J Paediatr Dent. 2003;4(3):110-13.
2. Lygidakis NA, Garot E, Somani C, Taylor GD, Rouas P, Wong FSL. Best clinical practice guidance for clinicians dealing with children presenting with molar-incisor-hypomineralisation (MIH): an updated European Academy of Paediatric Dentistry policy document. Eur Arch Paediatr Dent. 2022;23(1):3-21. doi: 10.1007/s40368-021-00668-5.
3. Garot E, Rouas P, Somani C, Taylor GD, Wong F, Lygidakis NA. An update of the aetiological factors involved in molar incisor hypomineralisation (MIH): a systematic review and meta-analysis. Eur Arch Paediatr Dent. 2022;23-38. doi: 10.1007/s40368-021-00646-x.
4. Neves AB, Americano GCA, Soares DV, Soviero VM. Breakdown of demarcated opacities related to molar-incisor hypomineralization: a longitudinal study. Clin Oral Investig. 2019;23(2):611-5. doi: 10.1007/s00784-018-2479-x.
5. Lanford MW, Yu Q, Ballard RW, Johnson JT, Armbruster PC. Prevalence of Molar-Incisor Hypomineralization Within an Orthodontic Department in the United States. Pediatr Dent. 2021;43(5):51E-57E.
6. Fragelli CMB, Souza JF, Jeremias F, Cordeiro RCL, Santos Pinto L. Molar incisor hypomineralization (MIH): conservative treatment management to restore affected teeth. Braz Oral Res. 2015;29(1):1-7. doi: 10.1590/1807-3107BOR-2015.vol29.0076.
7. Negre-Barber A, Montiel-Company JM, Catalá-Pizarro M, Almerich-Silla JM. Degree of severity of molar incisor hypomineralization and its relation to dental caries. Sci Rep. 2018;8:1248. doi: 10.1038/s41598-018-19821-0.
8. Elhennawy K, Manton DJ, Crombie F, Zaslansky P, Radlanski RJ, Jost-Brinkmann PG, *et al.* Structural, mechanical and chemical evaluation of molar-incisor hypomineralization-affected enamel: A systematic review. Arch Oral Biol. 2017;83:272-81. doi: 10.1016/j.archoralbio.2017.08.008.
9. Weber KR, Wierichs RJ, Meyer-Lueckel H, Flury S. Restoration of teeth affected by molar-incisor hypomineralisation: a systematic review. Swiss Dent J. 2021;131(12):988-997.
10. Lagarde M, Vennat E, Attal JP, Dursun E. Strategies to optimize bonding of adhesive materials to molar-incisor hypomineralization-affected enamel: A systematic review. Int J Paediatr Dent. 2020;30(4):405-20. doi: 10.1111/ipd.12621.
11. Bandeira Lopes L, Machado V, Botelho J, Haubek D. Molar-incisor hypomineralization: an umbrella review. Acta Odontol Scand. 2021;79(5):359-69. doi: 10.1080/00016357.2020.1863461.
12. Orellana C, Pérez V. Modified glass ionomer and orthodontic band: an interim alternative for the treatment of molar incisor hypomineralization. A case report. J Oral Res. 2017;6(3):70-4. doi: 10.17126/joralres.2017.018.
13. Bagattoni S, Gozzi I, Lardani L, Piana G, Mazzoni A, Breschi L, *et al.* Case report of a novel interim approach to prevent early posteruptive enamel breakdown of molar-incisor hypomineralization-affected molars. J Am Dent Assoc. 2021;152(7):560-6. doi: 10.1016/j.adaj.2021.04.015.
14. Lygidakis NA, Wong F, Jälevik B, Vierrou AM, Alaluusua S, Espelid I. Best clinical practice guidance for clinicians dealing with children presenting with molar-incisor-hypomineralisation (MIH): an EAPD policy document. Eur Arch Paediatr Dent. 2010;11(2):7581. doi: 10.1007/BF032 62716.
15. Schiff T, Dotson M, Cohen S, De Vizio W, McCool J, Volpe A. Efficacy of a dentifrice containing potassium nitrate, soluble pyrophosphate, PVM/MA copolymer, and sodium fluoride on dentinal hypersensitivity: a twelve-week clinical study. J Clin Dent. 1994;5(Spec No):87-92.
16. Schwendicke F, Elhennawy K, Reda S, Bekes K, Manton DJ, Krois J. Global burden of molar incisor hypomineralization. J Dent. 2018;68:10-18. doi: 10.1016/j.jdent.2017.12.002.
17. Zhao D, Dong B, Yu D, Ren Q, Sun Y. The prevalence of molar incisor hypomineralization: evidence from 70 studies. Int J Paediatr Dent. 2018;28(2):170-79. doi: 10.1111/ipd.12323.
18. Americano GC, Jacobsen PE, Soviero VM, Haubek D. A systematic review on the association between molar incisor hypomineralization and dental caries. Int J Paediatr Dent. 2017;27(1):11-21. doi: 10.1111/ipd.12233.
19. Fagrell TG, Dietz W, Jälevik B, Norén JG. Chemical, mechanical and morphological properties of hypomineralized enamel of permanent first molars. Acta Odontol Scand. 2010;68(4):215-22. doi: 10.3109/00016351003752395.
20. GatónHernandéz P, Serrano CR, da Silva LAB, Castañeda ER, da Silva RAB, Pucinelli CM. Minimally interventive restorative care of teeth with molar incisor hypomineralization and open apex - A 24month longitudinal study. Int J Paediatr Dent. 2020; 30(1):4-10. doi: 10.1111/ipd.12581.
21. Durmus B, Sezer B, Tugcu N, Caliskan C, Bekiroglu N, Kargul B. Two-year survival of high-viscosity glass ionomer in children with molar incisor hypomineralization. Med Princ Pract. 2021;30(1):73-9. doi: 10.1159/000508676.
22. Fütterer J, Ebel M, Bekes K, Klode C, Hirsch C. Influence of customized therapy for molar incisor hypomineralization on children's oral hygiene and quality of life. Clin Exp Dent Res. 2020;6(1):33-43. doi: 10.1002/ cre2.245.