DIAGNÓSTICO E TRATAMENTO DE EXTENSO CISTO DENTÍGERO MANDIBULAR EM UM PACIENTE PEDIÁTRICO

Milena Passos da Silva de **Almeida**[1], José Victor Lemos **Ventura**[1], Giulianna Lima **Pinheiro**[1], Leonardo **Peral**[2], Michelle **Agostini**[1], Bruno Augusto Benevenuto de **Andrade**[1], Jefferson R. **Tenório**[1*]

[1]Departamento de Patologia e Diagnóstico Oral, Faculdade de Odontologia, Universidade Federal do Rio de Janeiro – UFRJ, Rio de Janeiro, RJ, Brasil.
[2]Cirurgia e Traumatologia Bucomaxilofacial, Hospital Universitário Clementino Fraga Filho, Universidade Federal do Rio de Janeiro – UFRJ, Rio de Janeiro, RJ, Brasil.

Palavras-chave: Cisto dentígero. Cistos odontogênicos. Odontopediatria.

RESUMO

Introdução: lesões gnáticas pediátricas são comumente assintomáticas e diagnosticadas em exames de imagem de rotina. Entretanto, algumas podem cursar com dor, assimetria facial, destruição óssea e rápida evolução, requerendo diagnóstico preciso e precoce. **Objetivo**: o objetivo desse estudo é reportar o processo de diagnóstico e tratamento de um extenso cisto dentígero (CD) em um paciente pediátrico. **Relato do caso**: um menino de 5 anos idade apresentou queixa de aumento de volume doloroso na região posterior de mandíbula com tempo de evolução de 4 meses. A tomografia computadorizada demonstrou uma imagem hipodensa, bem delimitada, envolvendo a coroa do dente 37, causando a expansão da cortical vestibular e erosão da cortical lingual, com aproximadamente 3cm. Com as hipóteses diagnósticas de fibroma ameloblástico ou CD, a lesão foi enucleada totalmente. Microscopicamente, observou-se uma lesão cística com revestimento epitelial odontogênico, áreas de hiperplasia e exocitose, além de cápsula de tecido conjuntivo densamente colagenizado, com áreas de hemorragia e infiltrado inflamatório linfoplasmocitário. **Resultados**: baseado nas características clínicas, imagenológicas e histopatológicas, o diagnóstico final foi de CD inflamado. O paciente continua em acompanhamento clínico e radiográfico, com ausência de recidiva. **Conclusão**: CD inflamados em pacientes pediátricos podem apresentar comportamento peculiar e mimetizar outras lesões de natureza odontogênica. O diagnóstico precoce permite uma menor morbidade associada aos tratamentos cirúrgicos.

Keywords: Dentigerous Cyst. Odontogenic Cysts. Pediatric Dentistry.

ABSTRACT

Introduction: pediatric gnathic lesions are commonly asymptomatic and diagnosed in routine imaging exams. However, some of them may cause pain, facial asymmetry, bone destruction and rapid evolution, requiring accurate and early diagnosis. **Objective**: the aim of this study is to report the diagnosis and treatment of an extensive dentigerous cyst (DC) in a pediatric patient. **Case report**: a 5-year-old boy complained of painful swelling in the posterior region of the mandible with an evolution time of 4 months. Computed tomography showed a hypodense, well-delimited image involving the crown of tooth 37, causing buccal cortical expansion and lingual cortical erosion, measuring approximately 3cm. With the diagnostic hypotheses of ameloblastic fibroma or DC, the lesion was completely enucleated. Microscopically, a cystic lesion with an odontogenic epithelial lining with areas of hyperplasia and exocytosis was observed, in addition to a densely collagenous connective tissue capsule, with areas of hemorrhage and lymphoplasmacytic inflammatory infiltrate. **Results**: based on clinical, imaging and histopathological characteristics, the final diagnosis was inflamed DC. The patient remains under clinical and radiographic follow-up, with no recurrence. **Conclusion**: inflamed DC in pediatric patients may show a peculiar behavior and mimic other odontogenic lesions. Early diagnosis allows for lower morbidity associated with surgical treatments.

Submetido: 30 de maio, 2023
Modificado: 28 de junho, 2023
Aceito: 10 de julho, 2023

***Autor para correspondência**:
Jefferson R. Tenório
Endereço: Prof. Rodolpho Paulo Rocco, 325 - Cidade Universitária, Universidade Federal do Rio de Janeiro – UFRJ, Rio de Janeiro – RJ. CEP: 21941-617.
Número de telefone: +55 (21) 96824-7447
E-mail: jeffersonrtenorio@gmail.com

INTRODUÇÃO

Lesões gnáticas pediátricas (LGP) são relativamente incomuns e compreendem um vasto grupo de condições de diferentes etiologias, podendo ser de natureza cística, hamartomatosa, metabólicas, do desenvolvimento ou mesmo neoplásicas.[1] As LGP também apresentam epidemiologia diferente daquela observada em adultos, sendo o cisto dentígero (CD) a lesão odontogênica mais frequente, e a lesão central de células gigantes e o cisto ósseo aneurismático as lesões não odontogênicas mais comuns.[2]

A maior parte das LGP é assintomática e descoberta através de exames de imagem de rotina.[2] Entretanto, algumas lesões podem ter um comportamento clínico mais agressivo e cursar com crescimento rápido, destruição óssea, deformidade extraoral, dor, aumento de volume e queixas neurossensoriais.[3] Essas características muitas vezes tornam o diagnóstico clínico mais desafiador com necessidade de tratamento precoce.[2,3] Esse tratamento deve ser realizado preferencialmente de maneira conservadora, levando em consideração o impacto dos procedimentos cirúrgicos no crescimento facial e maturação ortopédica.[4]

O CD é um cisto odontogênico do desenvolvimento, usualmente assintomático e que radiograficamente aparece como uma imagem radiolúcida, bem definida, usualmente maior que 5mm, com bordas escleróticas, associada a um dente não irrompido e unida a este através da junção amelocementária.[5] Embora possua com maior frequência um comportamento clínico indolente, o CD pode se tornar inflamado e cursar com extensos aumentos de volume, expansão cortical evidente, dor, deslocamento dental e assimetria facial,[6] situações que muitas vezes podem adicionar complexidade ao diagnóstico clínico-radiográfico inicial.

O objetivo desse trabalho é relatar o diagnóstico e tratamento cirúrgico de um extenso CD inflamado em mandíbula de um paciente pediátrico, o qual estava associado a um quadro de dor, expansão cortical evidente e assimetria facial.

RELATO DO CASO

Este relato de caso foi escrito em conformidade com as orientações da CARE (for CAse REports). Os dados do paciente incluídos neste relato de caso foram tratados anonimamente, e o termo de consentimento livre e esclarecido foi assinado por sua responsável legal permitindo o uso de seus prontuários odontológicos.

Em dezembro de 2021, uma criança do sexo masculino, com cinco anos de idade, buscou atendimento odontológico queixando-se de dor associada a um aumento de volume na região posterior da mandíbula, do lado esquerdo, com tempo de evolução de aproximadamente 4 meses. A responsável legal informou que o paciente não apresentava qualquer doença sistêmica ou alergias e que, quando a lesão surgiu, foi feito uso de amoxicilina (250mg/mL) 5mL, a cada 8 horas, por 7 dias, obtendo discreta melhora do quadro clínico, mas com recidiva dos sintomas após a cessação do uso da medicação.

Ao exame físico extra oral era possível notar assimetria facial relacionada a um aumento de volume no corpo mandibular do lado esquerdo, firme e sensível à palpação (Figura 1A). No exame intraoral observou-se abaulamento da cortical no lado esquerdo da mandíbula, na região correspondente ao segundo molar inferior esquerdo (Figura 1B). Uma radiografia panorâmica foi realizada e mostrou uma lesão radiolúcida, unilocular, associada ao germe dental do segundo molar inferior esquerdo medindo aproximadamente 3 cm (Figura 2A). Uma tomografia computadorizada de feixe cônico também foi realizada e confirmou que a lesão era totalmente unilocular e hipodensa (Figura 2B). Revelou ainda que havia notória expansão da cortical vestibular e discreta erosão da cortical lingual. Com base nos achados clínicos e radiográficos as hipóteses diagnósticas de CD ou fibroma ameloblástico foram aventadas, e o paciente foi indicado a realizar remoção da lesão, sob anestesia geral.

A punção aspirativa prévia revelou a presença de líquido citrino, compatível com o diagnóstico de lesão de natureza cística. Foi então realizada enucleação total da lesão e, como esta estava aderida à junção amelocementária do segundo molar inferior esquerdo, este dente também foi removido durante o procedimento (Figura 3A). O material coletado foi submetido às análises macroscópica (Figura 3B) e histopatológica, mostrando se tratar de uma lesão cística, cujo revestimento epitelial era odontogênico, ora com poucas camadas de células de aspecto achatado, sem queratinização evidente, ora com áreas de hiperplasia, cristas epiteliais evidentes, espongiose e exocitose. A cápsula era de tecido conjuntivo densamente colagenizado, com áreas de hemorragia e intenso infiltrado inflamatório linfoplasmocitário difuso (Figuras 3C e 3D). Com base nas características clínicas, imagenológicas e histopatológicas, o diagnóstico final foi de CD inflamado.

O paciente realizou acompanhamento clínico e radiográfico durante os 06 primeiros meses após a remoção do CD, com ausência de recidiva com evidência de reparação óssea no sítio cirúrgico notado desde os primeiros 04 meses pós-cirúrgicos (Figuras 4A e 4B).

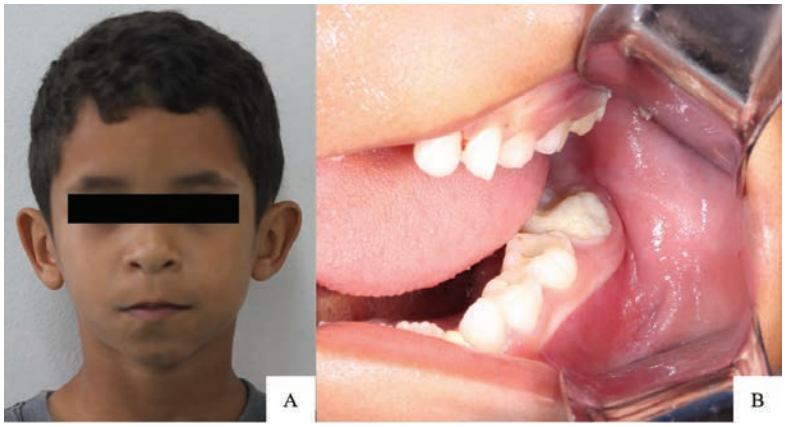

***Figura 1**: (A) Vista frontal: aumento de volume em região de corpo mandibular esquerdo e assimetria facial; (B) Aspecto intraoral: expansão vestibular.*

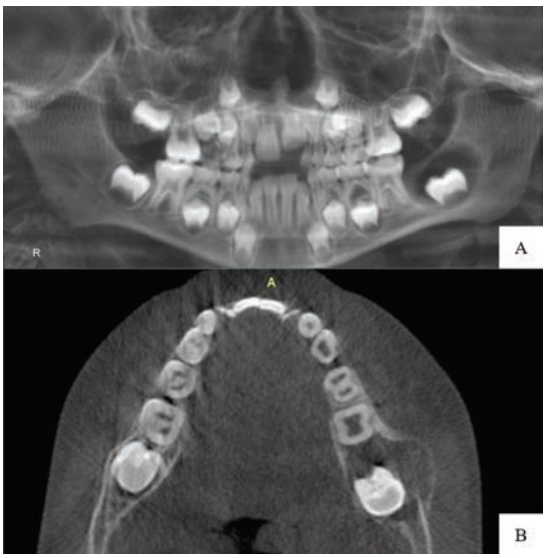

***Figura 2**: (A) Exame radiográfico panorâmico: lesão radiolúcida unilocular associada ao germe dentário do segundo molar inferior esquerdo; (B) TCFC (corte axial): lesão unilocular, hipodensa, com expansão da cortical bucal e discreta erosão da cortical lingual.*

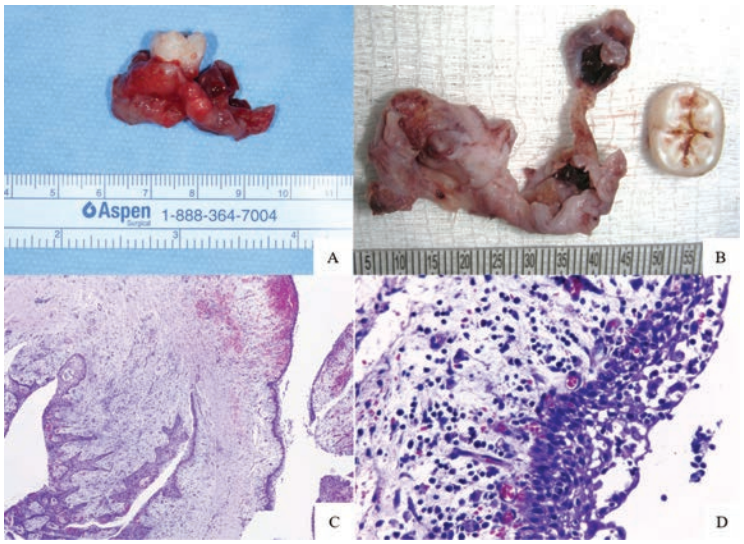

***Figura 3**: (A) Aspecto transcirúrgico da lesão associada ao dente 37; (B) Aspecto macroscópico do material colhido, mostrando áreas acastanhadas, compatíveis com áreas de hemorragia; (C) (HE 40x) Avaliação microscópica: Lesão odontogênica cística com revestimento epitelial ora com camadas de células planas e sem queratinização evidente, ora com áreas de hiperplasia, cristas epiteliais evidentes, espongiose e exocitose; (D) (HE 100x) Avaliação microscópica: cápsula de tecido conjuntivo densamente colagenizado, com áreas de hemorragia e intenso infiltrado inflamatório linfoplasmocitário difuso. Ênfase ao aspecto espongiótico e exocitose do revestimento epitelial.*

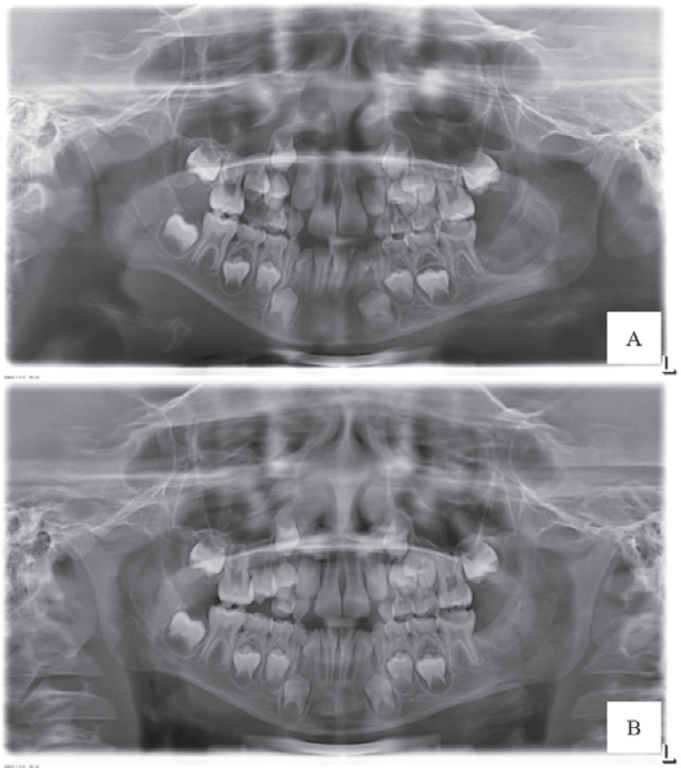

***Figura 4**: (A) Exame radiográfico panorâmico realizado uma semana após retirada da lesão; (B) Avaliação radiográfica 4 meses após o procedimento cirúrgico.*

DISCUSSÃO

Os CD são lesões relativamente frequentes em crianças, embora também afete adolescentes e adultos jovens, e que usualmente apresentam comportamento clínico indolente, sendo diagnosticados em exames de imagem de rotina. Aqui foi relatado um caso de CD inflamado, cujo comportamento clínico não foi usual.

Embora o CD seja a principal hipótese clínica para lesões radiolúcidas uniloculares associadas a dentes não erupcionados em indivíduos pediátricos,[7] o fibroma ameloblástico também pode mimetizar o CD em seus aspectos clínicos e radiográficos,[8,9] fazendo dessa lesão um possível diagnóstico diferencial.

O fibroma ameloblástico é um tumor odontogênico misto, caracterizado pela proliferação de cordões longos e delgados de epitélio odontogênico, no interior de um tecido mesenquimal, também neoplásico, semelhante à papila dental.[10] Apesar de possuir características microscópicas distintas, o fibroma ameloblástico é uma lesão que afeta preferencialmente indivíduos da 1ª e 2ª décadas de vida e que frequente se apresenta como uma lesão uni ou multilocular, na região posterior da mandíbula e que está associado a um dente não erupcionado em até 75% dos casos.[8] Lesões menores são assintomáticas e as maiores estão associadas a aumentos de volume.[9] Por causa dessa similaridade clínica e radiográfica, a avaliação histopatológica é essencial para estabelecer o correto diagnóstico entre essas lesões.

O exame radiográfico panorâmico é o tipo de exame de imagem mais solicitado na prática clínica odontológica e, no que se refere ao diagnóstico de lesões intra ósseas, esse exame permite traçar as principais hipóteses diagnósticas. No entanto, avaliar detalhadamente a proximidade da lesão com estruturas adjacentes importantes, verificar o envolvimento das corticais ósseas e determinar precisamente o diâmetro, são condições essenciais para um bom planejamento cirúrgico, fazendo da tomografia computadorizada de feixe cônico (TCFC), uma ferramenta diagnóstica essencial para o manejo de casos como o descrito neste relato. Interessantemente, Cardoso *et al.*[11] mostraram que a acurácia média no diagnóstico do CD pela TCFC em comparação com a radiografia panorâmica não apresentou diferença estatisticamente significativa. De toda forma, é importante ressaltar que o diagnóstico final do CD é realizado com análise histopatológica.

Na avaliação microscópica, os CD usualmente apresentam cápsula de tecido conjuntivo fibroso arranjada frouxamente, revestimento epitelial com duas a quatro camadas de células epiteliais cúbicas, e junção epitelial

plana.[12] Quando inflamado, o CD perde algumas dessas características. Nesses casos, o revestimento epitelial pode variar de aspecto desde um espessamento localizado até áreas de descontinuidade, principalmente onde há intenso infiltrado inflamatório na cápsula adjacente; também pode se encontrar células mucosas e células ciliadas.[12] Áreas de hemorragia podem ser mais frequentes em CD inflamados. Esses dados se aplicam ao diagnóstico do presente caso e reforçam a necessidade do correto diagnóstico dessas lesões.

Por causa do aspecto bem delimitado observado no transcirúrgico e com base nas características da punção aspirativa, a enucleação da lesão foi realizada no paciente do presente caso. Múltiplos tratamentos têm sido propostos para o CD, a citar: enucleação, marsupialização seguida de enucleação, coronectomia, entre outros.[13-15] Entretanto, não há ensaios clínicos controlados randomizados ou outros estudos que avaliaram as diferenças de desfechos entre essas técnicas. A maioria dos estudos é de natureza retrospectiva, com metodologias heterogêneas, séries e relatos de casos.[13-15] Essas características impossibilitam analisar o grau de evidência sobre esses tratamentos. Todavia, alguns autores consideram que o CD é uma lesão que deve ser tratada de maneira conservadora e que tratamentos como a marsupialização e a coronectomia podem ser aplicadas para lesões extensas ou com risco de lesão ao nervo alveolar inferior.[16,17] No acompanhamento do nosso paciente, 4 meses após a remoção da lesão, pôde-se perceber radiograficamente evidência de regeneração óssea na região, resultado compatível com as taxas de sucesso do procedimento realizado encontradas na literatura que alcançam 90,8% na faixa etária de 15-40 anos.[18]

CONCLUSÃO

Cistos dentígeros inflamados em indivíduos pediátricos podem apresentar comportamento clínico distinto e mimetizar outras lesões de natureza odontogênica, como o fibroma ameloblástico. O diagnóstico precoce permite uma menor morbidade associada aos tratamentos cirúrgicos.

REFERÊNCIAS

1. Bilodeau EA, Hunter KD. Odontogenic and Developmental Oral Lesions in Pediatric Patients. Head Neck Pathol. 2021;15(1):71-84. doi: 10.1007/s12105-020-01284-3.
2. Chen Y, Zhang J, Han Y, Troulis MJ, August M. Benign Pediatric Jaw Lesions at Massachusetts General Hospital Over 13 Years. J Oral Maxillofac Surg. 2020;78(7):1124-35. doi: 10.1016/j.joms.2020.01.031.
3. Zhang J, Troulis MJ, August M. Diagnosis and Treatment of Pediatric Primary Jaw Lesions at Massachusetts General Hospital. J Oral Maxillofac Surg. 2021;79(3):585-97. doi: 10.1016/j.joms.2020.09.012.
4. Kutcipal E. Pediatric oral and maxillofacial surgery. Dent Clin North Am. 2013;57(1):83-98. doi: 10.1016/j.cden.2012.09.008.
5. Sindi AM. Bilateral Mandibular Dentigerous Cysts Presenting as an Incidental Finding: A Case Report. Am J Case Rep. 2019;20:1148-51. doi: 10.12659/AJCR.917943.
6. Chybicki D, Popielarczyk A, Markowski W, Torbicka G, Janas-Naze A. Infected Dentigerous Cyst of Maxillary Sinus Mimicking Intraoral Abscess in a Pediatric Patient: Management of Misdiagnosis and Inaccurate Treatment. Case Rep Dent. 2022;2022:4852464. doi: 10.1155/2022/4852464.
7. Garg RK, O'Connor MK, Sterling DA, Jacob L, Hammoudeh JA, Andrews BT. Pediatric Odontogenic and Maxillofacial Bone Pathology: A Global Analysis. J Craniofac Surg. 2022;33(3):870-4. doi: 10.1097/SCS.0000000000008201.
8. Mortazavi H, Baharvand M. Jaw lesions associated with impacted tooth: A radiographic diagnostic guide. Imaging Sci Dent. 2016;46(3):147-57. doi: 10.5624/isd.2016.46.3.147.
9. Khande KC, Mograwala HJ, Halli RC, Hebbale MA. Ameloblastic Fibroma Mimicking Dentigerous Cyst: A Diagnostic Dilemma. Ann Maxillofac Surg. 2019;9(1):201-4. doi: 10.4103/ams.ams_194_17.
10. Chrcanovic BR, Brennan PA, Rahimi S, Gomez RS. Ameloblastic fibroma and ameloblastic fibrosarcoma: A systematic review. J Oral Pathol Med. 2018;47(4):315-25. doi: 10.1111/jop.12622.
11. Cardoso LB, Lopes IA, Ikuta CRS, Capelozza ALA. Study Between Panoramic Radiography and Cone Beam-Computed Tomography in the Diagnosis of Ameloblastoma, Odontogenic Keratocyst, and Dentigerous Cyst. J Craniofac Surg. 2020;31(6):1747-52. doi: 10.1097/SCS.0000000000006538.
12. Huang G, Moore L, Logan RM, Gue S. Histological analysis of 41 dentigerous cysts in a paediatric population. J Oral Pathol Med. 2019;48(1):74-8. doi: 10.1111/jop.12776.
13. Motamedi MH, Talesh KT. Management of extensive dentigerous cysts. Br Dent J. 2005;198(4):203-6. doi: 10.1038/sj.bdj.4812082.
14. Henien M, Sproat C, Kwok J, Beneng K, Patel V. Coronectomy and dentigerous cysts: a review of 68 patients. Oral Surg Oral Med Oral Pathol Oral Radiol. 2017;123(6):670-4. doi: 10.1016/j.oooo.2017.02.001.
15. Rajendra Santosh AB. Odontogenic Cysts. Dent Clin North Am. 2020;64(1):105-19. doi: 10.1016/j.cden.2019.08.002.
16. Philip L, D'Silva J, Martis E, Malathi S. Alternate management of an anterior maxillary dentigerous cyst in a paediatric patient. Afr J Paediatr Surg. 2022;19(3):186-8. doi: 10.4103/ajps.AJPS_51_21.
17. Rajae EG, Karima EH. Dentigerous cyst: enucleation or marsupialization? (a case report). Pan Afr Med J. 2021;40:149. doi: 10.11604/pamj.2021.40.149.28645.
18. Wagdargi SS, Rai KK, Arunkumar KV, Katkol B, Arakeri G. Evaluation of Spontaneous Bone Regeneration after Enucleation of Large Cysts of the Jaws using Radiographic Computed Software. J Contemp Dent Pract. 2016;17(6):489-95. doi: 10.5005/jp-journals-10024-1878.