DIAGNÓSTICO E MANEJO DE CARCINOMA DE CÉLULAS ESCAMOSAS SINONASAL NÃO QUERATINIZANTE: RELATO DE CASO

Ana Carolina de Paiva **Santos**[1], Jéssica **Vogel**[1], Clara Herrera **Freire**[1], Maria Augusta **Visconti**[1], Bruno Augusto Benevenuto **de Andrade**[1], Jefferson R. **Tenório**[1*]

[1]Departamento de Patologia e Diagnóstico Oral, Faculdade de Odontologia, Universidade Federal do Rio de Janeiro – UFRJ, Rio de Janeiro, RJ, Brasil.

Palavras-chave: Carcinoma de células escamosas de cabeça e pescoço. Neoplasias de cabeça e pescoço. Medicina oral.

RESUMO

Introdução: o carcinoma de células escamosas (CCE) é uma neoplasia maligna que pode afetar as estruturas sinonasais e se estender para a cavidade oral. **Objetivo**: relatar o processo de diagnóstico de um CCE sinonasal, o qual cursou com envolvimento oral. **Relato do caso**: um homem de 61 anos procurou atendimento odontológico com um aumento de volume doloroso em palato duro, rebordo alveolar anterior superior e dorso nasal esquerdo, com a evolução de aproximadamente 2 meses. Sua queixa inicial era congestão nasal. A tomografia computadorizada demonstrou uma lesão ampla e extensa com destruição de cortical vestibular e palatina, além de envolvimento sinonasal. Com a hipótese diagnóstica de neoplasia sinonasal, uma biópsia incisional foi realizada. **Resultado**: microscopicamente, observou-se células epiteliais neoplásicas que se organizavam em ninhos e cordões invadindo o tecido conjuntivo adjacente que apresentavam individualmente pleomorfismo nuclear e celular, nucléolo evidentes e hipercromasia nuclear. Áreas de necrose central também eram notadas. Com base nas características clínicas, imagenológicas e histopatológicas, o diagnóstico final foi de CCE sinonasal não queratinizante. O tumor foi estadiado pela equipe médica como T3N0M0 (T3 = tamanho do tumor > 2cm com invasão de ossos faciais, sem evidência de metástase nodal N=0 ou à distância M=0). O paciente foi tratado com quimioterapia (Cisplatina e Gencitabina) e 70Gy de radioterapia de indução como terapia inicial e posterior ressecção cirúrgica. **Conclusão**: a avaliação clínica, imagenológica e exame histopatológico permitiram o diagnóstico eficaz do CCE sinonasal não queratinizante.

Keywords: Head and neck squamous cell carcinoma. Head and neck neoplasms. Oral medicine.

ABSTRACT

Introduction: squamous cell carcinoma (SCC) is a malignant neoplasm that can affect the sinonasal structures and extend to the oral cavity. **Objective**: to report the process of diagnosis and management of a sinonasal SCC, which had oral involvement. **Case report**: a 61-year-old man sought dental care with a painful swelling in the hard palate, anterior superior alveolar ridge and left nasal dorsum for a period of approximately 2 months. His initial complaint was nasal congestion. Computed tomography showed a wide and extensive lesion with destruction of the buccal and palatal cortex, in addition to sinonasal involvement. With the diagnostic hypothesis of sinonasal neoplasia, an incisional biopsy was performed. **Results**: microscopically, neoplastic epithelial cells grouped in nests and cords invading the adjacent connective tissue were observed; individually they presented nuclear and cellular pleomorphism, evident nucleolus and nuclear hyperchromasia. Areas of central necrosis were also noted. Based on the clinical, imaging and histopathological characteristics, the final diagnosis was non-keratinizing sinonasal SCC. The tumor was staged by the medical team as T3N0M0 (T3 = tumor size > 2cm with invasion of facial bones, without evidence of nodal metastasis N=0 or distant metastasis M=0), and the patient was treated with chemotherapy (Cisplatin and Gemcitabine) and 70Gy of induction radiotherapy as initial therapy and subsequent surgical resection. **Conclusion**: clinical, imaging and histopathological evaluation allowed an effective diagnosis of non-keratinizing sinonasal SCC.

Submetido: 08 de agosto, 2023
Modificado: 07 de dezembro, 2023
Aceito: 09 de dezembro, 2023

***Autor para correspondência**:
Jefferson R. Tenório
Endereço: Prof. Rodolpho Paulo Rocco, 325 - Cidade Universitária da Universidade Federal do Rio de Janeiro, Rio de Janeiro, RJ. CEP: 21941-617.
Número de telefone:+55 (21) 96824-7447
E-mail: jeffersonrtenorio@gmail.com

INTRODUÇÃO

Neoplasias malignas sinonasais (NMS) primárias são raras e compreendem apenas 3% a 5% de todas as neoplasias de cabeça e pescoço, com uma taxa de incidência anual de 0,6 por 100.000 habitantes.[1] O carcinoma de células escamosas (CCE) é o tipo de câncer mais frequente na cavidade nasal e nos seios paranasais, representando 3% de todos os cânceres de cabeça e pescoço e caracterizada por seu comportamento agressivo.[2]

O carcinoma de células escamosas sinonasal (CCES) é uma neoplasia epitelial maligna que se origina do epitélio de superfície e apresenta, basicamente, dois subtipos: queratinizante e não-queratinizante. Afeta predominantemente homens entre a 6ª e 7ª década de vida e surge, principalmente, em seio maxilar, seios etmoidais e cavidade nasal.[1] Pacientes acometidos pelo CCES usualmente cursam com obstrução nasal, rinorreia, dor facial/cefaléia, epistaxe, aumento de volume e possível expansão para as estruturas orais.[1,2] Exposição ao trabalho com pó de madeira e couro, exposição ao níquel, infecção pelo vírus Epstein-Barr, papiloma vírus humano, histórico de radioterapia para retinoblastoma são fatores de risco descritos e associados ao surgimento dessa condição.[2]

Em razão da proximidade anatômica entre as estruturas sinonasais e a cavidade bucal, algumas NMS podem se estender para as estruturas orais. Segundo Darouassi *et al.*[3] cerca de 11,7% das neoplasias sinonasais apresentam envolvimento oral, normalmente exibindo aumentos de volume palatino. Essas lesões costumam ser unilaterais na maioria dos casos e apresentam comportamento clínico agressivo, com extensa destruição óssea.[3]

NMS podem ser primariamente diagnosticadas por dentistas, o que justifica o exame cuidadoso das estruturas orofaciais e a necessidade de executar exame clínico minucioso, fornecendo o devido valor à queixa do paciente.[3,4] O diagnóstico precoce é difícil e desafiador porque os sinais e sintomas são inespecíficos e se parecem em muitos casos com uma sinusite crônica, reações alérgicas e polipose nasal.[4] A anatomia complexa e exclusiva do trato sinonasal traz dificuldades ao estadiamento e o gerenciamento adequado dos tumores.[4] É necessário um índice de suspeição muito alto para diagnosticar NMS em um estágio inicial, porque muitos desses tumores não causam sintomas até eles atingirem um tamanho crítico, o que torna a tomografia computadorizada e a ressonância nuclear magnética exames importantes no processo de diagnóstico e planejamento cirúrgico.[5]

Com base no exposto, o objetivo deste trabalho é relatar o processo de diagnóstico de um CCES. A justificativa para o relato desse caso é sua apresentação clínica agressiva, que cursou com envolvimento oral, e cujo diagnóstico foi realizado em conjunto com estomatologista, radiologista e patologista oral, denotando a importância de dentistas no atendimento multidisciplinar do paciente oncológico.

RELATO DO CASO

Foram seguidas as diretrizes CARE (para CAse REports).[6] Os dados do paciente incluídos neste relato de caso foram tratados de forma anônima, e a declaração de consentimento informado foi assinado por ele, permitindo a utilização dos seus registros médicos e dentários.

Em dezembro de 2021 um homem de 61 anos de idade, buscou atendimento estomatológico em um serviço universitário queixando-se de um aumento de volume em palato e aumento de volume no rebordo alveolar, o qual o impossibilitava de utilizar uma prótese removível. Ele relatou que a prótese foi confeccionada há dois meses e que desde então não conseguia utilizá-la. O paciente também se queixava de congestão nasal há dois meses, com uso frequente de descongestionantes nasais, mas sem alívio da sintomatologia. Relatou não ser tabagista ou etilista. Em sua histórica medica informou apresentar hipertensão arterial sistêmica e fazer uso contínuo de Atenolol (50mg), Losartana (25mg) e Maleato de Enalapril (25mg), todos uma vez ao dia.

Ao exame físico extra oral havia aumento de volume, doloroso, firme à palpação, normocrômico em dorso nasal do lado esquerdo (Figura 1A). No exame intraoral era possível notar um aumento de volume medindo cerca de 4mm, normocrômico com áreas telangiectásicas, firme e doloroso à palpação, de superfície lisa, acometendo o rebordo alveolar anterior superior e palato duro e apagamento do fundo de sulco vestibular (Figura 1B). Não havia linfonodos palpáveis.

No mesmo dia em que foi realizado o exame clínico, optou-se por realizar um exame de tomografia computadorizada de feixe cônico (TCFC) que revelou uma lesão hipodensa ampla, com margens imprecisas, destruição óssea e que causava rompimento das corticais vestibular e palatina, além do envolvimento de seios etmoidais, esfenoidais e cavidade nasal. Ao detalhar a análise da reconstrução coronal (Figura 1C), verificava-se uma lesão isoatenuante, envolvendo a região da cavidade nasal,

especialmente do lado esquerdo. Era possível notar o envolvimento das células etmoidais anteriores. Presença de rarefação das corticais limitantes da cavidade nasal, tanto superior quando laterais aos seios maxilares. Na reconstrução axial (Figura 1D) Observava-se também que a lesão estendia-se para a região da maxila anterior, envolvendo rebordo e cavidade nasal, com descontinuidade das corticais anterior e posterior da pré-maxila, bem como apagamento dos limites correspondentes ao rebordo, cavidade nasal e seio maxilar (porção anterior). A cortical medial do seio maxilar direito encontrava-se rompida, com limites indefinidos. Já a cortical medial do seio maxilar esquerdo encontra-se rompida em sua porção mais anterior.

Com a hipótese diagnóstica de neoplasia sinonasal, uma biópsia incisional foi realizada em ambiente ambulatorial, sob anestesia local, uma semana após a realização do exame clínico e de imagem. O espécime foi fixado em formol a 10%. A avaliação macroscópica mostrou um material acastanhado, com áreas escurecidas e friáveis (Figura 2A). O exame histopatológico revelou uma neoplasia epitelial maligna, cujas células neoplásicas se organizavam em ninhos e cordões e invadiam o tecido conjuntivo adjacente (Figura 2B). Individualmente as células apresentavam pleomorfismo nuclear e celular, nucléolos evidentes e hipercromasia nuclear (Figura 2C). Áreas de necrose centrais também eram visualizadas. Queratinização evidente não foi observada. O estroma era de tecido conjuntivo densamente colagenizado, com áreas de hemorragia e infiltrado inflamatório crônico.

Com base nas características clínicas, imagenológicas e histopatológicas, o diagnóstico final foi de CCES não queratinizante (CCESNQ). O paciente foi encaminhado ao médico cirurgião de cabeça e pescoço. O tumor foi estadiado como T3N0M0 (T3 = tamanho do tumor > 2cm com invasão de ossos faciais, sem evidência de metástase nodal N=0 ou à distância M=0). Inicialmente o paciente foi tratado com quimioterapia (Cisplatina e Gencitabina) e 70Gy de radioterapia com intensidade modulada do feixe, como terapia inicial de indução para reduzir o tamanho do tumor. Seis meses após a conclusão da quimioterapia e radioterapia o paciente apresentava bom quadro clínico oral (Figura 3). Recentemente, cerca de um ano após o diagnóstico, realizou a ressecção cirúrgica da lesão e está em acompanhamento médico. Quando o paciente estiver apto a retornar às suas consultas odontológicas de rotina, passará por tratamento reabilitador protético.

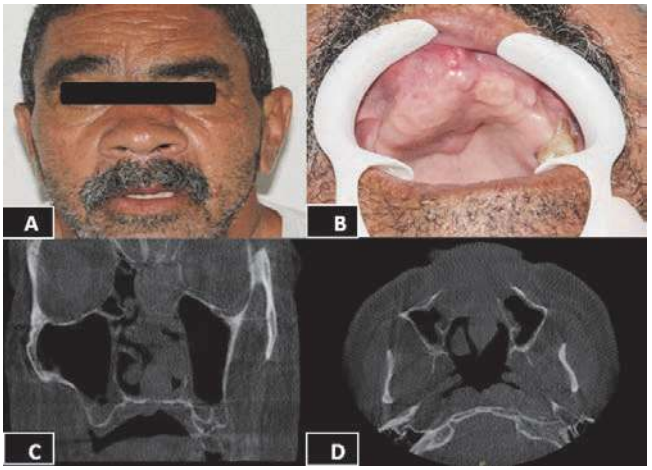

***Figura 1**: Achados clínicos e radiográficos. (A) Imagem clínica extraoral evidenciando aumento de volume em ponte nasal do lado esquerdo; (B) Imagem clínica intraoral mostrando aumento de volume"normocrômico na região anterior do palato duro; (C) Corte coronal da TCFC evidenciando imagem isoatenuante, envolvendo a região da cavidade nasal, especialmente do lado esquerdo, e seios etmoidais; (D) Reconstrução Axial da TCFC mostrando imagem isodensa localizada na região anterior da maxila, envolvendo rebordo e cavidade nasal.*

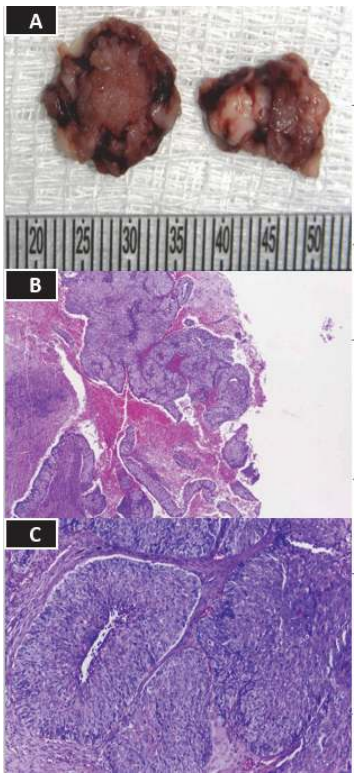

***Figura 2**: Análise anatomopatológica. (A) Exame macroscópico mostrando uma lesão lesão fibroelástica, acastanhada, com áreas enegrecidas e superfície irregular; (B) Exame histopatológico evidenciando cordões de células neoplásicas descoesos num estroma contendo áreas de hemorragia (HE, 100x); (C) Maior aumento (HE, 200x) mostrando células epiteliais neoplásicas com ausência de queratinização evidente, intenso pleomorfismo nuclear e celular, num estroma de tecido conjuntivo fibroso com áreas de infiltrado inflamatório crônico.*



Figura 3: *Avaliação clínica após 6 meses do tratamento inicial com quimioterapia e radioterapia de indução. É possível observar regressão significativa da lesão intraoral.*

DISCUSSÃO

O CCESNQ é uma lesão rara, que afeta comumente indivíduos do sexo masculino com idade média de 60 anos e cursa com obstrução nasal, aumento de volume, sangramento nasal e cefaleia.[4] Segundo o estudo de Hohenberger *et al.*[2] realizado com 75 pacientes, a maioria dos tumores estavam localizados na cavidade nasal (n=55) e seios paranasais (n=17). Nos casos de neoplasias sinonasais, 84% dos casos eram unilaterais, que se apresentam como massas agressivas com extensa destruição óssea. Uma característica importante para o cirurgião-dentista é que 11,7% dos casos se estendia para a cavidade oral com aumento de volume palatino.[2] Esses dados corroboram com presente caso, no qual o paciente apresentava uma lesão com comportamento agressivo, congestão nasal, expansão palatina e destruição óssea associados. Além disso, nesse mesmo estudo 20% dos pacientes apresentavam mucosa nasal seca e 14,3% tiveram obstrução nasal inicialmente.[2] Assim, a queixa de congestão nasal deve ser uma característica norteadora que deve ser avaliada cuidadosamente durante a anamnese, visto que para essa condição o diagnóstico precoce apresentam menor morbidade (51,4% vs 71,1%), menor taxa de recorrência (27% vs 48,5%) e melhor sobrevida geral (92,5% vs 71,1%) quando comparados aqueles com diagnóstico tardio.[2]

Al-Qurayshi *et al.*[1] realizou uma análise retrospectiva de 2004 a 2015, incluindo pacientes adultos que tiveram um diagnóstico primário de CCE sinonasal e, nessa amostra, o local mais comum foi o seio maxilar e a maioria (66,2%) tinha uma doença T1-4a sem metástase nodal ou à distância. Esses dados estão de acordo com o caso do paciente relatado que, apesar da extensão da lesão, não havia envolvimento linfonodal ou metástases no momento do diagnóstico.

Lewis *et al.*[4] realizaram uma revisão dos subtipos de CCES e constataram que o CCE queratinizante e o CCE não queratinizante representavam mais de 83% dos subtipos de CCE sinonasais. Ferrari *et al.*[7] em seu estudo utilizando como base os dados recentes sobre 4994 CCE registrados pelo Instituto Nacional do Câncer dos Estados Unidos revelou que aproximadamente 50% são CCE queratinizantes e 30% são CCE não queratinizantes sendo os 20% restantes representados por outras variantes do CCE. Histologicamente, o CCE não queratinizante é semelhante a esse mesmo tipo de tumor na orofaringe, tem uma aparência de "tumor de células azuis" cujas células tumorais apresentam aumento da proporção núcleo-citoplasma, tipicamente dispostas em ninhos ou folhetos grandes e com certa desmoplasia estromal. A diferenciação escamosa é mínima ou tipicamente ausente. A necrose central é comum nos ninhos, e há atividade mitótica e apoptose proeminentes.[4] Esses achados também foram contemplados no presente caso.

Segundo Brierley *et al.*[8] um passo crucial no planejamento do tratamento para tumores sinonasais é a análise da extensão local, com referência especial à base do crânio, órbita e espaços infracranianos, o que permite uma categorização ("Categoria T") a ser atribuída a uma determinada malignidade sinonasal de acordo com os mais recentes critérios de classificação TNM. Esse sistema baseia-se na extensão anatômica da doença, levando em conta a extensão do tumor primário (T), a ausência ou presença e a extensão de metástase em linfonodos regionais (N), e a presença ou ausência de metástases a distância (M). No estudo realizado por Al-Qurayshi *et al.*[1] o estadiamento foi mais comumente T1-2N0M0 (33,3%), embora a doença T3-4N0M0 também tenha sido prevalente (31,8%). Segundo Ferrari *et al.*[7] a evidência clínica de metástases nodais foi relatada em torno de 13% nos casos de CCE da cavidade nasal e do seio paranasal. A porcentagem aumenta para 19% para os seios nasais e para 21% apenas para o seio maxilar. Ao comparar com o atual relato de caso, este dado fornece um maior embasamento ao fato de não haver envolvimento linfonodal ou metástases no momento do diagnóstico, visto que o estadiamento do tumor foi T3N0M0 (T3 = tamanho do tumor > 2cm com invasão de ossos faciais, sem evidência de metástase nodal N=0 ou à distância M=0). Ranasinghe *et al.*[9] afirmou que envolvimento dos linfonodos cervicais é considerado um dos fatores prognósticos mais significativos com melhores sucessos terapêutico naqueles pacientes com linfonodos negativos, tal qual visto no presente caso.

Em uma grande série de pacientes com CCE do seio maxilar publicados por Cantù *et al.*[10], a taxa de metástases no pescoço, na apresentação ou após o tratamento, foi muito maior em pacientes com tumores T2 do que naqueles com tumores T3, T4a ou T4b, aspecto atípico diferente de qualquer outro câncer. Os dados sobre o emprego de radioterapia neoadjuvante vêm de uma grande série de 11.160 pacientes com câncer sinusal, analisado em um estudo nacional de banco de dados de câncer por Robin *et*

al.[5], que compararam diferentes tratamentos em um subgrupo de 3331 pacientes afetados pelo CCE não queratinizante. Em comparação com a cirurgia isolada, quimioterapia neoadjuvante seguido de cirurgia e radioterapia neoadjuvante seguido de cirurgia, apenas a quimioradiação neoadjuvante aumentou a taxa de margens livres, independentemente do local do tumor, categoria T e N. De acordo com a literatura, o caminho adotado pelo médico oncologista em conjunto com o cirurgião de cabeça e pescoço de realizar inicialmente o tratamento com radioterapia e quimioterapia de indução para reduzir o tamanho do tumor, como terapia inicial, para posteriormente realizar a cirurgia para retirada do tumor, está de acordo com o que a literatura conclui. Segundo Ferrari *et al.*[7] a remoção completa do tumor seguida de radioterapia com intensidade modulada do feixe (IMRT) adjuvante é o caminho atual do tratamento para câncer CCE não queratinizante no estágios T3-4. Hohenberger *et al.*[2] reforça a literatura declarando que a ressecção cirúrgica é escolhida como terapia primária na maioria dos casos com radioterapia adjuvante adicional, assim como foi realizado no paciente em questão, quimioterapia e radioterapia de indução como terapia inicial e ressecção cirúrgica como terapia primária.

Buchwald *et al.*[11] afirma que aproximadamente 15% de todos os CCES estão associados de forma síncrona ou metacronicamente ao papiloma e, segundo Ferrari *et al.*[7], aproximadamente 20-25% dos CCE sinonasais testam positivo para papiloma vírus humano (HPV) de alto risco, sendo que a maioria destes casos está incluída no subtipo CCE não queratinizante, que é histomorfologicamente semelhante ao CCE HPV-positivo da orofaringe. Estudos recentes realizados por Thompson *et al.*[12] sugeriram um desfecho mais favorável em CCES positivos para HPV, particularmente HPV-33. Mesmo que esses tumores sejam muitas vezes grandes e destrutivos, eles tendem a exibir um comportamento relativamente indolente; ou seja, normalmente são lesões mais agressivas, porém com um melhor prognóstico, respondendo bem aos quimioterápicos. Através deste dado pode-se analisar uma alternativa viável pelo qual o paciente relatado, respondeu bem a quimioterapia, havendo possibilidades da lesão ter sido positiva para HPV. Além do HPV, outros fatores de risco estão associados ao desenvolvimento dessa lesão[2], mas o paciente do presente caso não os apresentava. O que sugere que a lesão surgiu "de novo".

A imunohistoquímica é, portanto, uma ferramenta essencial na distinção entre os subtipos de CCES, geralmente utilizando-se a expressão das proteínas p63, p40 e citoqueratina para caracterizar as variantes.[4] Embora essa seja a conduta adotada por muitos centros de diagnóstico, no presente caso não foi possível realizar essa complementação laboratorial, visto que o paciente foi convocado rapidamente a realizar o tratamento oncológico. A ausência de imunohistoquímica para confirmar a presença ou não de HPV pode ser uma das limitações do presente trabalho.

Os dados referentes à recorrência do CCES são variáveis, mas um estudo recente informou que pacientes diagnosticados precocemente tiveram menos morbidade (51,4 vs. 71,1%; $P = 0,09$), menor taxa de recorrência (27% vs. 48,5%; $P = 0,08$) e melhor sobrevida global (92,5% vs. 71,1%; $P = 0,01$), quando comparados com indivíduos com a doença avançada.[13]

CONCLUSÃO

O diagnóstico precoce de pacientes acometidos pelo CCES é difícil e desafiador porque os sinais e sintomas são inespecíficos. O CCES deve, portanto, ser considerado como hipótese diagnóstica para aumentos de volume em região anterior de palato duro em indivíduos que cursam com episódios crônicos de congestão nasal. Assim, a avaliação clínica, imagenológica e exame histopatológico permitiram um diagnóstico eficaz do CCES não queratinizante.

REFERÊNCIAS

1. Al-Qurayshi Z, Smith R, Walsh JE. Sinonasal Squamous Cell Carcinoma Presentation and Outcome: A National Perspective. Ann Otol Rhinol Laryngol. 2020;129(11):1049-55. doi: 10.1177/0003489420929048.

2. Hohenberger R, Beckmann S, Kaecker C, Elicin O, Giger R, Caversaccio M, Anschuetz L. Morbidity and Oncological Outcome After Curative Treatment in Sinonasal Squamous Cell Carcinoma. Ear Nose Throat J. 2022;1455613221117787. doi: 10.1177/01455613221117787.

3. Darouassi Y, Touati MM, Chihani M, El Alami J, Bouaity B, Ammar H. Les tumeurs malignes naso-sinusiennes: à propos de 32 cas et revues de la littérature [Nasosinusal malignant tumors: about 32 cases and literature reviews]. Pan Afr Med J. 2015;22:342. French. doi: 10.11604/pamj.2015.22.342.8220. PMID: 26985260; PMCID: PMC4779619.

4. Lewis JS Jr. Sinonasal Squamous Cell Carcinoma: A Review with Emphasis on Emerging Histologic Subtypes and the Role of Human Papillomavirus. Head Neck Pathol. 2016;10(1):60-7. doi: 10.1007/s12105-016-0692-y.

5. Robin TP, Jones BL, Gordon OM, Phan A, Abbott D, McDermott JD, Goddard JA, Raben D, Lanning RM, Karam SD. A comprehensive comparative analysis of treatment modalities for sinonasal malignancies. Cancer. 2017;123(16):3040-9. doi: 10.1002/cncr.30686.

6. Riley DS, Barber MS, Kienle GS, Aronson JK, von Schoen-Angerer T, Tugwell P, Kiene H, Helfand M, Altman DG, Sox H, Werthmann PG, Moher D, Rison RA, Shamseer L, Koch CA, Sun GH, Hanaway P, Sudak NL, Kaszkin-Bettag M, Carpenter JE, Gagnier JJ. CARE guidelines for case reports: explanation and elaboration document. J Clin Epidemiol. 2017;89:218-35. doi: 10.1016/j.jclinepi.2017.04.026.

7. Ferrari M, Taboni S, Carobbio ALC, Emanuelli E, Maroldi R, Bossi P, Nicolai P. Sinonasal Squamous Cell Carcinoma, a Narrative

Reappraisal of the Current Evidence. Cancers (Basel). 2021;13(11):2835. doi: 10.3390/cancers13112835.
8. Brierley JD, Gospodarowicz MK, Wittekind C, editors. The TNM classification of malignant tumours. 8. Oxford: Wiley Blackwell; 2017.
9. Ranasinghe VJ, Stubbs VC, Reny DC, Fathy R, Brant JA, Newman JG. Predictors of nodal metastasis in sinonasal squamous cell carcinoma: A national cancer database analysis. World J Otorhinolaryngol Head Neck Surg. 2020;6(2):137-41. doi: 10.1016/j.wjorl.2020.01.006.
10. Cantù G, Bimbi G, Miceli R, Mariani L, Colombo S, Riccio S, Squadrelli M, Battisti A, Pompilio M, Rossi M. Lymph node metastases in malignant tumors of the paranasal sinuses: prognostic value and treatment. Arch Otolaryngol Head Neck Surg. 2008;134(2):170-7. doi: 10.1001/archoto.2007.30.
11. Buchwald C, Lindeberg H, Pedersen BL, Franzmann MB. Human papilloma virus and p53 expression in carcinomas associated with sinonasal papillomas: a Danish Epidemiological study 1980-1998. Laryngoscope. 2001;111(6):1104-10. doi: 10.1097/00005537-200106000-00032.
12. Thompson LDR. HPV-Related Multiphenotypic Sinonasal Carcinoma. Ear Nose Throat J. 2020;99(2):94-95. doi: 10.1177/0145561319871711.
13. Hohenberger R, Beckmann S, Kaecker C, Elicin O, Giger R, Caversaccio M, Anschuetz L. Morbidity and Oncological Outcome After Curative Treatment in Sinonasal Squamous Cell Carcinoma. Ear Nose Throat J. 2022;1455613221117787. doi: 10.1177/01455613221117787.