PROCEDIMENTO CIRÚRGICO DE DENTE SUPRANUMERÁRIO EM PACIENTE INFANTIL: DIAGNÓSTICO E CONDUTA CLÍNICA

Débora Santos de **Souza**[1], Daniel Dutra **Rego**[2], Bruno César Ladeira **Vidigal**[3*]

[1] Departamento de Odontologia, Faculdade de Odontologia, Centro Universitário UNA - UNA, Belo Horizonte, MG, Brasil.
[2] Departamento de Odontologia, Faculdade de Odontologia, Pontifícia Universidade Católica de Minas Gerais - PUC Minas, Belo Horizonte, MG, Brasil.
[3] Departamento de Odontologia, Faculdade de Odontologia, Centro Universitário Newton Paiva, Faculdade Minas Gerais, Belo Horizonte, MG, Brasil.

Palavras-Chave: Dente Supranumerário. Tomografia Computadorizada de feixe cônico. Odontopediatria.

RESUMO

Introdução: Dentes supranumerários são unidades adicionais que se desenvolvem na arcada dentária. Quando localizados na linha média são denominados mesiodens. **Objetivo**: O presente estudo teve como objetivo fornecer informações detalhadas relacionadas ao diagnóstico clínico e radiográfico e tratamento de um caso de mesiodens em paciente pediátrico. **Relato de caso**: paciente do sexo masculino, 09 anos de idade acompanhado pela mãe que procurou a clínica odontológica e relatou "a demora na troca do dente da frente". Ao analisar o exame de imagem tomográfico solicitado foi possível diagnosticar a presença do dente supranumerário causando impactação do incisivo central superior esquerdo (dente 21). **Resultado**: A remoção cirúrgica do dente supranumerário foi o manejo clínico escolhido. Após três meses do procedimento foi possível visualizar o irrompimento do dente 21. Conclusão: Pode-se concluir a importância do diagnóstico do mesiodens no paciente pediátrico por meio de exames de imagem, principalmente a feixe cônico que permite um correto diagnóstico e plano de tratamento preciso para casos de mesiodens em paciente pediátrico

Keywords: Supernumerary tooth. Cone-Beam Computed Tomography. Pediatric dentistry.

ABSTRACT

Introduction: A supernumerary tooth is an additional tooth that develops in the dental arch beyond the normal number of teeth and is called mesiodens, when this supernumerary tooth develops between the two upper central incisors. **Objective**: The present study aimed to provide detailed information, presenting the clinical, imaging, diagnosis and treatment characteristics of a case of mesiodens in a pediatric patient**. Case report**: male patient, 9-year-old accompanied by his mother who went to the dental clinic and reported "the delay in changing the front tooth". By analyzing the imaging exams, it was possible to diagnose the presence of a supernumerary tooth in the impaction of the upper left central incisor (tooth 21). Results: The surgical removal of the supernumerary tooth was carried out successfully and after three months postoperatively it was possible to visualize the eruption of tooth 21. **Conclusion**: The diagnosis of mesiodens in pediatric patients can be confirmed through imaging exams, mainly computed tomography that allows a correct diagnosis and precise treatment plan for cases of mesiodens in pediatric patients.

Submetido: 03 de outubro, 2023
Modificado: 08 de outubro, 2024
Aceito: 13 de março, 2025

***Autor para correspondência**:
Bruno César Ladeira Vidigal
Endereço: Rua Padre Eustaquio, 2636 - sala 06, Padre Eustaquio, Belo Horizonte, MG, Brasil, CEP: 30720-100
Número de telefone: +55 (31) 99737-0787
E-mail: bruno.vidigal@newtonpaiva.br

INTRODUÇÃO

Dentes supranumerários são definidos como dentes, ou estruturas semelhantes a dentes que erupcionaram ou permaneceram não erupcionados, além da série normal de erupção.[1] Eles podem aparecer como único ou múltiplos dentes, unilateralmente ou bilateralmente, erupcionado ou impactado, na mandíbula e/ou maxila.[2]

A etiologia dos dentes supranumerários não é claramente definida, embora três hipóteses justifiquem seu aparecimento. A primeira discorre sobre a teoria da hiperatividade na fase de iniciação, que produz um novo germe dentário. A segunda acredita na interação de fatores ambientais e genéticos, enquanto a terceira aborda o princípio atávico, isto é, o reaparecimento de um padrão ancestral.[5] Sob essa perspectiva, a prevalência dos dentes supranumerários varia entre 0,3% e 0,8% na dentição decídua e entre 0,1% e 3,8% na permanente.[6] Além disso, na dentição primária, não há uma prevalência significativa relacionada ao gênero, enquanto na permanente, a maioria dos casos ocorre no gênero masculino em uma proporção de 2:1 em relação ao feminino.[2]

Os casos envolvendo dentes supranumerários estão mais frequentemente associados à região anterior da maxila, sendo os mesiodens (na região dos incisivos anteriores superiores) os mais comumente identificados, seguidos pelos dentes supranumerários na região dos pré-molares inferiores.[7] Deste modo, de acordo com a erupção ou localização, recebe-se uma denominação particular, como os mesiodens que se localizam entre os incisivos centrais superiores.[3] Assim, cerca de 80-90% dos pacientes com dentes supranumerários apresentam achados maxilares, principalmente anteriores, com aproximadamente metade deles sendo mesiodens. A morfologia dos dentes supranumerários na dentição decídua geralmente é normal ou cônica, enquanto na permanente é mais variável.[7,8]

As duas principais ferramentas radiográficas adotadas na literatura atual são a Radiografia Panorâmica (RP) e a Tomografia Computadorizada de Feixe Cônico (TCFC). Embora a RP seja uma técnica radiográfica bidimensional (2D) que requer uma dose muito menor de radiação do que a TCFC, ela às vezes é insuficiente para fornecer informações precisas sobre dentes supranumerários e suas relações espaciais com estruturas vizinhas. Por outro lado, a TCFC fornece informações 3D mais detalhadas, sendo comumente aplicada para determinar as características de dentes supranumerários não erupcionados.[8,9]

Para o tratamento de dentes supranumerários erupcionados, geralmente é recomendada a exodontia o mais rápido possível para evitar complicações associadas, incluindo erupção impactada ou tardia, diastema mediano, deslocamento ou rotação, formação de cisto e reabsorção radicular dos dentes adjacentes. No entanto, o momento da extração de dentes supranumerários não irrompidos permanece controverso em relação ao desenvolvimento do germe dentário permanente e aos riscos potenciais de lesões, especialmente em crianças com dentição mista. Com base na taxa de erupção de 25% de dentes supranumerários na literatura, a extração de alguns dentes supranumerários não erupcionados com potencial de erupção em casos apropriados pode ser adiada até a autoerupção, e o tratamento minimamente invasivo pode ser realizado. Portanto, a avaliação do potencial de autoerupção dos dentes supranumerários é crucial.[8,10] O presente estudo teve como objetivo fornecer informações detalhadas relacionadas ao diagnóstico clínico e radiográfico e tratamento de um caso de mesiodens em paciente pediátrico.

RELATO DE CASO

Este relato de caso seguiu as diretrizes do guia CARE (Case Report). O responsável pelo paciente assinou o Termo de Consentimento Livre e Esclarecido (TCLE), e o paciente o Termo de Assentimento Livre e Esclarecido (TALE) autorizando a divulgação científica do caso e das imagens do paciente

O paciente pediátrico de 9 anos de idade, do sexo masculino, compareceu a clínica odontológica particular em Belo Horizonte em junho/2023 acompanhado de sua responsável que procurou o atendimento relatando haver um dente extra na arcada superior do paciente. A mãe do paciente relatou ainda que o “dente da frente de um lado caiu e nasceu outro aos 07 anos de idade, mas o do outro lado não havia sinal de mobilidade e não caia”. A mãe possuía uma radiografia panorâmica do filho e ao avaliar a radiografia panorâmica (Figura 1), constatou-se que havia presença de um dente supranumerário em íntimo contato com o dente 61, entretanto, o exame oferece apenas imagens bidimensionais.

Figura 1: Radiografia Panorâmica Inicial do Caso.



Figura 2: *Corte axial da Tomografia Computadorizada inicial do caso.*

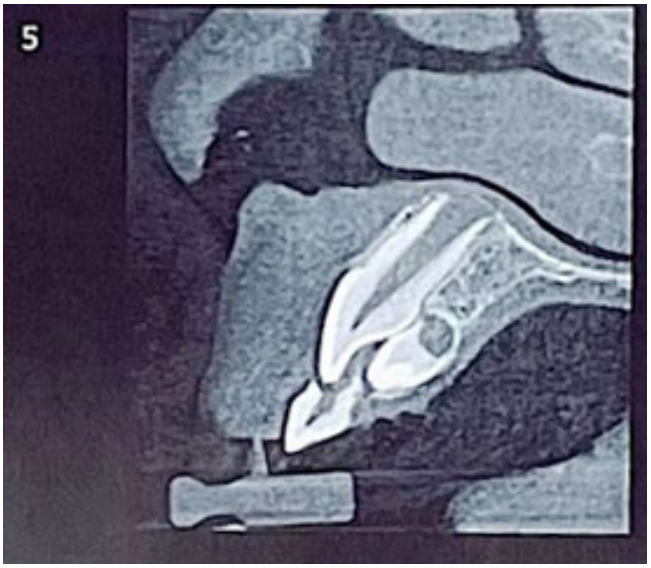

Uma tomografia computadorizada de feixe cônico foi solicitada (Figura 2) permitindo identificar a localização precisa do dente supranumerário e a impactação do incisivo central superior esquerdo (21).

A mãe do paciente relatou haver história pregressa de anomalia dentária, relacionado ao número de dentes entre os familiares, uma vez que a irmã do paciente também possuía um mesiodens, entretanto, na ficha da anamnese, o paciente não apresentou história de síndromes ou doenças sistêmicas e não apresenta alergia ou sensibilidade a medicamentos. Após primeira consulta e análise do caso, optou-se pela remoção cirúrgica do mesiodens que foi realizada em julho de 2023.

Com o paciente em decúbito dorsal, foi realizada a antissepsia intra bucal com enxaguante Digluconato de clorexidina (Periogard; Colgate) Logo após, foi realizada a anestesia local com lidocaína 2% e epinefrina 1:100.000 (Alphacaine 100; DFL) com o uso de uma agulha curta (Septodont). É possível observar que, na data do procedimento, o paciente já havia perdido o incisivo central esquerdo decíduo (Figura 3A). Após aplicação da anestesia. O acesso cirúrgico foi realizado e, em seguida, foi realizado o deslocamento mucoperiosteal com o descolador de periósteo molt N° 9 e remoção da tábua óssea com o auxílio de uma broca esférica N° 4 até a visualização do supranumerário incluso (Figura 3B). O dente foi luxado com o auxílio da alavanca apical 305 e removido com pinça adson (Figura 3C). Após a remoção, realizou-se o reposicionamento do retalho cirúrgico e sutura interpapilar com fio agulhado de nylon 4.0 (Figura 3D). Após, é possível visualizar o dente supranumerário extraído (Figura 3E).

Figura 3: *Etapas trans e pós-operatórias do procedimento cirúrgico.*

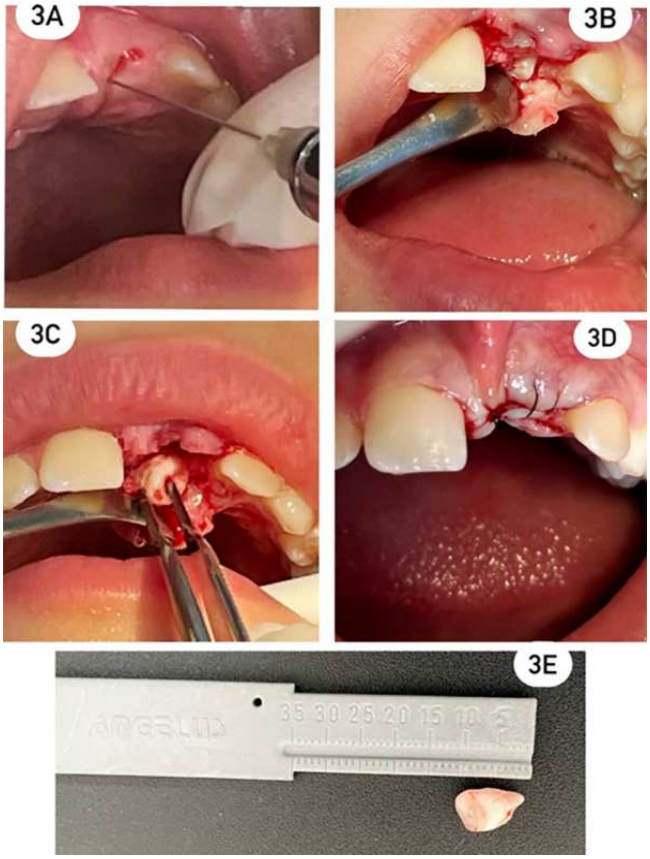

Depois da realização do procedimento, o paciente foi medicado com Ibuprofeno 100mg/ml de 06 em 06 horas, foi orientado a morder uma gaze estéril por 15 minutos a fim de minimizar o sangramento, realizar repouso nas 24 horas seguintes, alimentar-se com alimentos líquidos e frios, não realizar bochecho e movimentos de sucção nos primeiros dias e dormir com a cabeça mais elevada. [2]

A remoção cirúrgica foi realizada sem intercorrências, em ambiente clínico, o paciente foi cooperativo e foi agendado o retorno para retirada dos pontos 7 dias após o procedimento. Após três meses da realização da extração, o paciente retornou para acompanhamento clínico e foi possível visualizar a erupção do incisivo central permanente esquerdo (Figura 4).

Figura 4: *Dente 21 em erupção 3 meses após procedimento cirúrgico.*



DISCUSSÃO

Mesiodens refere-se a um dente supranumerário localizado na parte anterior da maxila (entre os incisivos centrais), e é o tipo mais comum de dente supranumerário.[10] No caso clínico foi diagnosticado um mesiodens incluso em uma arcada de dentição mista. A literatura reporta que 80% a 90% de todos os supranumerários aparecem na maxila e metade destes são encontrados na região anterior.[11] A ocorrência de mesiodens na dentição decídua é bastante raro, já no caso da dentição permanente esta anomalia tem sido considerada comum.[12]

Várias complicações podem ocorrer como resultado da presença de mesiodens, incluindo erupção atrasada, apinhamento dental, espaçamento dos incisivos permanentes, formação anormal de raízes, alteração no trajeto de erupção dos incisivos permanentes, formação anormal de raízes, lesões císticas, infecção intrabucal, rotação, reabsorção da raiz dos dentes adjacentes ou até mesmo erupção dos incisivos na cavidade nasal.[12] Os mesiodens podem atrasar a erupção dos incisivos centrais em 26% a 52% dos casos, causar erupção ectópica, deslocamento ou rotação de um incisivo central em 28% a 63% dos casos, e deslocar labialmente os incisivos em 82% dos casos.[11] Entre as principais complicações e consequências desta anomalia, pode-se observar no caso clínico uma erupção tardia do incisivo central esquerdo permanente.

A etiologia do mesiodens ainda permanece desconhecida e é multifatorial.[13] Supranumerários são mais comuns sugere-se a hereditariedade como fator etiológico, no entanto, ele não segue um padrão, bem como tem sido sugerido que os fatores ambientais podem ter influência sobre a susceptibilidade genética. Também há associações com síndromes como: de Hallermann-Streiff, doença de Fabry, síndrome de Ehlers-Danlos, síndromes de Apert e Crouzon.[12] No caso clínico, o paciente relatou não ser portador de síndromes e a presença de mesiodens ocorreu em irmãos de idades diferentes, logo, pode-se perceber a hereditariedade como fator etiológico.

Os mesiodens podem ser classificados com base na sua ocorrência na dentição permanente (rudimentar mesiodens) ou a dentição decídua (suplementar mesiodens) e de acordo com sua morfologia (cônica, tuberculado ou molariforme). Cerca de apenas 25% dos dentes supranumerários erupcionam. Radiografia panorâmica, oclusal maxilar e periapical são indicadas para auxiliar no diagnóstico de mesiodens.[11] O diagnóstico precoce torna-se possível a partir dos 2 anos de idade. Em casos de assimetria, deve-se suspeitar de mesiodens. É também provável que o excesso de retenção dos incisivos superiores decíduos, especialmente se assimétrica, ou em caso de erupção ectópica significativa de um ou ambos os incisivos superiores permanentes são devido à presença de mesiodens.[12]

A literatura indica que as duas formas comuns de identificar dentes supranumerários são por meio da radiografia panorâmica e da tomografia computadorizada volumétrica de feixe cônico. A radiografia panorâmica para permite apenas avaliação da imagem 2D não fornecendo informações precisas sobre os dentes supranumerários e as estruturas adjacentes, portanto, para o diagnóstico e planejamento ideal o exame padrão ouro é a tomografia computadorizada de feixe cônico.[9] Sob essa perspectiva, a fim de obter informações precisas e planejar uma intervenção cirúrgica com riscos minimizados, no caso clínico, foi obtido realizada a tomografia computadorizada de feixe cônico.

A remoção imediata de mesiodens geralmente é indicada nas seguintes situações: inibição ou atraso da erupção, o deslocamento do dente adjacente, a interferência e relação com aparelhos ortodônticos, presença de condição patológica, ou erupção espontânea do dente supranumerário. Quanto mais cedo os mesiodens são removidos, melhor o prognóstico.[12] Entretanto, o monitoramento dos mesiodens é indicado nas seguintes situações, satisfatória erupção dos dentes subsequentes, ausência de quaisquer lesões patológicas associadas e o risco de danos para a vitalidade dos dentes relacionados. Também se recomenda manter mesiodens assintomáticos não irrompidos, que não afetam a dentição.[12,15] No caso clínico, a remoção do mesiodens ocorreu o mais rápido possível devido ao atraso da erupção do incisivo central permanente.

Uma abordagem cirúrgica adequada pode facilitar a extração do mesiodens, sendo a criança um fator limitador e desafiador para o procedimento. A determinação da abordagem cirúrgica antes do procedimento deve seguir três princípios: primeiro, a menor distância linear ao mesiodens, segundo, o menor dano tecidual e, terceiro, a melhor proteção dos dentes adjacentes e dos germes dentários.[14,16]

CONCLUSÃO

Pode-se concluir que o uso de exames de imagem é uma ferramenta fundamental para o diagnóstico de mesiodens, principalmente a tomografia computadorizada de feixe cônico. O diagnóstico e tratamento correto foram cruciais para evitar complicações futuras, distúrbios estéticos e funcionais.

REFERÊNCIAS

1. Lu X, Yu F, Liu J, Cai W, Zhao Y, Zhao S, Liu S. The epidemiology of supernumerary teeth and the associated molecular mechanism. Organogenesis. 2017 3;13(3):71-82. **doi**: 10.1080/

15476278.2017.1332554. Epub 2017 Jun 9. Erratum in: Organogenesis. 2018 2;14(1):64. PMID: 28598258; PMCID: PMC5654855.
2. Parolia A, Kundabala M, Dahal M, Mohan M, Thomas MS. Management of supernumerary teeth. J Conserv Dent. 2011 14(3):221-4. **doi**: 10.4103/0972-0707.85791. PMID: 22025821; PMCID: PMC3198547.
3. Assed, S. Odontopediatria: Bases científicas para a prática clínica. 1a Edição, São Paulo: Editora Artes Médicas, 2005.
4. Ata-Ali F, Ata-Ali J, Peñarrocha-Oltra D, Peñarrocha-Diago M. Prevalence, etiology, diagnosis, treatment and complications of supernumerary teeth. J Clin Exp Dent. 2014 1;6(4):e414-8. **doi**: 10.4317/jced.51499. PMID: 25593666; PMCID: PMC4282911
5. Fontenele AB, Maciel CM, Gama D de S, Camilotto LS. Diagnóstico clínico e prevalência de mesiodens na infância: revisão de literatura / Clinical diagnosis and prevalence of mesiodens in childhood: literature review. Braz. J. Develop. [Internet].2021Availablefrom:https://ojs.brazilianjournals.com.br/ojs/index.php/BRJD/article/view/39379
6. IAPD Foundational Articles and Consensus Recommendations: Dental Anomalies, 2021. Available from: https://iapdworld.org/wp-content/uploads/2020/12/06_Dental-Anomalies.pdf.
7. Tsuji M, Suzuki H, Suzuki S, Moriyama K. Three-dimensional evaluation of morphology and position of impacted supernumerary teeth in cases of cleidocranial dysplasia. Congenit Anom (Kyoto). 2020; 60(4):106-114. **doi**: 10.1111/cga.12358. Epub 2019 Oct 23. PMID: 31599034; PMCID: PMC7383483.
8. Ubinsky M, Kantaputra PN. Syndromes with supernumerary teeth. Am J Med Genet A. 2016 ;170(10):2611-6. **doi**: 10.1002/ajmg.a.37763. Epub 2016 Jun 2. PMID: 27250821.
9. He L, Que G, Yang X, Yan S, Luo S. Prevalence, clinical characteristics, and 3-dimensional radiographic analysis of supernumerary teeth in Guangzhou, China: a retrospective study. BMC Oral Health. 2023; 2;23(1):351. **doi**: 10.1186/ s12903-023-03032-9. PMID: 37268939; PMCID: PMC10239132.
10 Ha EG, Jeon KJ, Kim YH, Kim JY, Han SS. Automatic detection of mesiodens on panoramic radiographs using artificial intelligence. Sci Rep. 2021; 29;11(1):23061. **doi**: 10.1038/ s41598-021-02571-x. PMID: 34845320; PMCID: PMC8629996.
11. Russell KA, Folwarczna MA. Mesiodens—diagnosis and management of a common supernumerary tooth. J Can Dent Assoc. 2003; 69(6):362-6. PMID: 12787472.
12. Marchetti G, De Oliveira Rv. Mesiodens - Dentes Supranumerários: Diagnóstico, Causas E Tratamento. Uningá Rev. [Internet]. 2015; 12 [cited 2024 Feb. 18];24(1). Available from: https://revista.uninga.br/uningareviews/article/view/1682.
13. Biswas M, Kashyap N, Raj M, Patel S, Kumar S, Kumari A. Genetics and presence of non syndromic mesiodens in siblings. J Dent Spec 2023;11(2):128-130. **doi**: 10.18231/j.jds.2023.023.
14. Kong J, Peng Z, Zhong T, Shu H, Wang J, Kuang Y, Ding G. Clinical Analysis of Approach Selection of Extraction of Maxillary Embedded Mesiodens in Children. Dis Markers. 2022 3;2022:6517024. **doi**: 10.1155/2022/6517024. PMID: 35557873; PMCID: PMC9090532.
15. Barham M, Okada S, Hisatomi M, Khasawneh A, Tekiki N, Takeshita Y, Kawazu T, Fujita M, Yanagi Y, Influence of mesiodens on adjacent teeth and the timing of its safe removal. Asaumi J.Imaging Sci Dent. 2022;52(1):67-74. **doi**: 10.5624/ isd.20210218. Epub 2022.
16. Zhao L, Liu S, Zhang R, Yang R, Zhang K, Xie X. Analysis of the distribution of supernumerary teeth and the characteristics of mesiodens in Bengbu, China: a retrospective study. Oral Radiol. 2021;37(2):218-223. **doi**: 10.1007/s11282-020-00432-3. Epub 2020.