REABILITAÇÃO ESTÉTICA E FUNCIONAL EM DENTES ANTERIORES COM MÚLTIPLOS DIASTEMAS COM FACETAS EM CERÂMICA – RELATO DE CASO CLÍNICO.

Ludimila Honorato **Bertoldo**[1]*, Kélisson Duarte **Reis**[1], Marcela Carvalho **Paula**[2], Frederico dos Reis **Goyatá**[2]

[1]Departamento de Clínica Integrada III, Programa de Pós - Graduação da Faculdade de Odontologia, Universidade Federal de Alfenas – UNIFAL, Alfenas, MG, Brasil.
[2]Departamento de Clínica Integrada III, Faculdade de Odontologia, Universidade Federal de Alfenas – UNIFAL, Alfenas, MG, Brasil.

Palavras-chave: Desenho Assistido por Computador. Diastemas. Facetas Dentárias. Relato de Caso.

RESUMO

Introdução: O aumento da demanda pela estética dental e o restabelecimento da função mastigatória levou ao aprimoramento de materiais e técnicas, destacando-se a técnica restauradora com o uso dos laminados cerâmicos. **Objetivo:** Este trabalho descreve a reabilitação de dentes anteriores superiores (do 13 ao 23), em um paciente jovem do gênero masculino com múltiplos diastemas, utilizando-se a técnica restauradora indireta com as facetas em cerâmica a base de dissilicato de lítio, através do planejamento e etapas clínicas e laboratoriais pelo fluxo de trabalho digital. **Relato do caso:** Iniciou-se com o clareamento dental pela técnica em consultório associada ao clareamento caseiro. A seguir, foram realizadas as fotografias iniciais e o escaneamento intrabucal para viabilizar o planejamento digital (CAD), seguido pela impressão dos modelos de estudo (CAM) e posteriormente confecção dos guias em silicone de adição para o ensaio restaurador e o mapeamento dos desgastes seletivos em esmalte. Após aprovação do paciente, os desgastes em esmalte foram realizados, e realizou-se o escaneamento dental para a confecção das facetas em cerâmica pelo laboratório de prótese dentária (CAM). Realizou-se a prova seca e úmida das facetas a fim de avaliar a adaptação marginal e prova da cor do cimento. Procedeu-se ao isolamento do campo operatório e a cimentação adesiva das facetas no esmalte com um cimento resinoso fotopolimerizável. **Resultados:** A reabilitação funcional e estética com laminados cerâmicos em paciente com múltiplos diastemas foi bem-sucedida, com resolução das queixas iniciais. **Conclusões:** Concluiu-se que um planejamento detalhado e a opção por uma técnica restauradora minimamente invasiva proporcionaram precisão, eficiência clínica e longevidade do tratamento.

Keywords: Computer-Aided Design. Diastema. Dental Veneers. Case Report.

ABSTRACT

Introduction: The increasing demand for dental aesthetics and the restoration of masticatory function has led to advancements in materials and techniques, particularly the use of ceramic laminates in restorative dentistry. **Objective:** This study describes the rehabilitation of the upper anterior teeth (from 13 to 23) in a young male patient with multiple diastemas, using an indirect restorative technique with lithium disilicate-based ceramic veneers. The planning, clinical, and laboratory stages were carried out entirely through a digital workflow. **Case report:** The process began with tooth whitening using an in-office technique combined with at-home whitening. Initial photographs and intraoral scans were taken to facilitate digital planning (CAD). Study models were then printed (CAM), and addition silicone guides were created for the restorative mock-up and mapping of selective enamel wear. After patient approval, enamel reduction was performed, and a dental scan was conducted to create the ceramic veneers in the dental laboratory (CAM). The veneers were tested both dry and wet to evaluate marginal adaptation and to test the cement color. The operative field was isolated, and the veneers were adhesively cemented to the enamel using a light-curing resin cement. **Results:** The functional and aesthetic rehabilitation with ceramic laminates in a patient with multiple diastemas was successful, resolving the patient's initial complaints. **Conclusions:** It was concluded that detailed planning and the choice of a minimally invasive restorative technique provided precision, clinical efficiency, and treatment longevity.

Submetido: 26 de janeiro, 2025
Modificado: 22 de fevereiro, 2025
Aceito: 13 de março, 2025

***Autor para correspondência**:
Ludimila Honorato Bertoldo
Endereço: Rua Gabriel Monteiro da Silva, nº 700, Centro, Alfenas, MG. Brasil, CEP: 37130-001.
Número de telefone: +55 (35) 99870-5925.
E-mail: dentistaludimilabertoldo@outlook.com

INTRODUÇÃO

Os diastemas na linha média são mais perceptíveis por leigos e comprometem a estética do sorriso, afetando as percepções de beleza e confiança pessoal do paciente, tendo uma alta prevalência e relação direta com a discrepância ósseo-dentária.[1] Diversas alternativas clínicas foram desenvolvidas, ao longo dos anos, para a reabilitação estética dos diastemas dentais; dentre elas, a confecção das facetas diretas em resina composta e indiretas em cerâmicas ou resinas. As cerâmicas a base de dissilicato de lítio, se destacam por suas propriedades ópticas, biomecânicas, alto teor de sílica em sua composição, resistência flexural elevada entre 400 e 800 MPa, além de excelente potencial estético.[2]

Ainda pensando nas necessidades estéticas apresentadas pelos pacientes, o uso de géis clareadores pode reduzir a saturação da cor dos dentes naturais, sendo um dos tratamentos estéticos mais indicados devido à sua eficácia e à preservação da estrutura dentária.[3] Na reabilitação de dentes anteriores, a realização do clareamento dental proporcionará um substrato mais claro, permitindo um desgaste mínimo para a instalação de facetas. Assim, a alteração da cor é realizada pelo próprio clareamento, enquanto as peças protéticas preservam a cor clareada, otimizando o resultado estético sem comprometer a estrutura dos dentes naturais.[4]

O desempenho eficaz do cirurgião-dentista em relação à complexidade do diagnóstico e à elaboração de um planejamento adequado exige uma escolha cuidadosa de exames complementares e ferramentas, com o objetivo de oferecer uma assistência completa durante o tratamento. No entanto, entre as diversas práticas odontológicas disponíveis, poucas conseguem unir conforto e praticidade para o paciente e para o profissional. Nesse contexto, todas as áreas da odontologia, especialmente a reabilitação oral, necessitam de instrumentos que ajudem a melhorar gradualmente o prognóstico.[5]

Neste cenário o escaneamento intraoral dos preparos dentários, arco antagonista e a relação interoclusal, assim como o escaneamento de bancada para a digitalização dos modelos de gesso são métodos de trabalho essenciais para o aprimoramento das técnicas restauradoras na última década na Odontologia. O escaneamento aumenta a precisão na reprodução dos dentes e estruturas adjacentes, reduz o tempo de trabalho clínico e laboratorial, aumenta o conforto ao paciente, além de facilitar as etapas de registro de cor e minimizar os ajustes oclusais após cimentação das próteses. Estas novas tecnologias viabilizam um tratamento mais eficiente, rápido e com excelente custo-benefício ao profissional e aos pacientes.[6,7]

Já a aplicação das tecnologias digitais no processo de confecção das facetas indiretas em cerâmica amplia os resultados positivos da técnica, com a possibilidade de se elaborar facetas ultrafinas (também chamadas de “lentes de contato”), com mínimo desgaste dental para a sua adaptação ao substrato.[8] É extremamente necessário pontuar a importância do conhecimento da técnica, uma vez que a elaboração de um método de trabalho com um passo a passo rigoroso, respeitando as características biomecânicas e os tecidos periodontais é fundamental para um prognóstico favorável.[9]

O obtivo deste trabalho é expor, por meio de um relato de caso clínico, como a utilização das facetas em cerâmica ultrafinas confeccionados por meio do sistema CAD-CAM podem melhorar a harmonia dental e estética do sorriso em um paciente jovem com múltiplos diastemas.

RELATO DE CASO CLÍNICO

O caso clínico retratado neste trabalho foi realizado em um paciente do gênero masculino, com 26 anos de idade, que buscou a Clínica Integrada III da Faculdade de Odontologia da Universidade Federal de Alfenas – UNIFAL-MG se queixando da forma e da cor dos seus dentes anteriores superiores. Após anamnese, exame clínico e radiográfico, confirmou-se a presença de diastemas entre os dentes 13, 12, 11, 21, 22 e 23, excelente saúde periodontal, ausência de lesões cariosas e alterações patológicas nos tecidos de suporte. (Figura 1A, B, C, D). Desta forma, o tratamento proposto ao paciente foi o clareamento dental seguido da reabilitação estética e funcional dos dentes anteriores superiores com facetas em cerâmica.

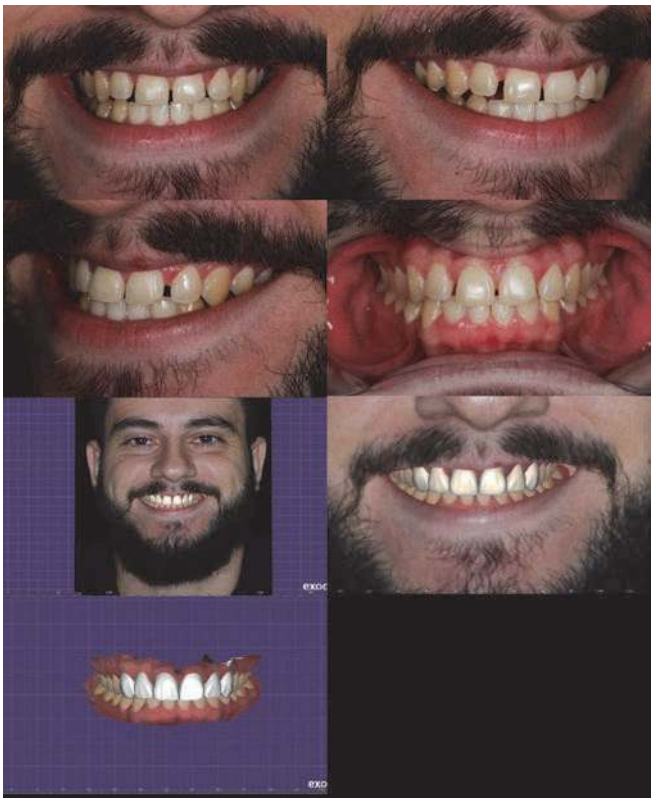

Figura 1: *(A) Sorriso inicial; (B) Lateral direita inicial; (C) Lateral esquerda inicial. (D) Aspecto intrabucal inicial. (E) Planejamento com sorriso encerado em CAD sobreposto à face do paciente; (F) Vista frontal de sorriso encerado em CAD; (G) Vista intrabucal do sorriso encerado em CAD.*



Figura 2: *(A) Aplicação do dessensibilizante com Nitrato de Potássio 3% e Flúor a 0,11% sobre a estrutura dental; (B) Aplicação do gel clareador a base de Peróxido de Hidrogênio 40% sobre a estrutura dental; (C) Moldeiras em silicone para clareamento caseiro supervisionado posicionadas em boca; (D) Moldeiras com gel de clareamento a base de Peróxido de Carbamida a 15% em boca; (E) Tomada de cor inicial A3 com escala VITA; (F) Tomada de cor final B1 com escala VITA.*

O planejamento clínico foi realizado com base no protocolo fotográfico intra e extraoral, avaliação inicial da cor dos dentes, escaneamento das arcadas superior e inferior (*Scanner intrabucal 3Shape TRIOS®*), planejamento e enceramento em CAD e impressão do modelo no CAM (Figura 1E, F, G). O modelo do arco superior foi utilizado para a confecção dos guias em silicone para ensaio restaurador e guias para mensuração dos desgastes incisal e vestibular previamente à confecção das facetas.

Realizou-se a moldagem das arcadas superior e inferior com alginato (*Jetrate Plus, Dentsply-Sirona,* EUA), para a confecção dos modelos em gesso pedra tipo IV (*Durone, Denstply-Sirona*, EUA) e elaboração das moldeiras em acetato siliconado para clareamento. Iniciou-se pela profilaxia dental com pasta de pedra-pomes e água, afastamento dos lábios, língua e bochechas, com uso do afastador labial (ARC Flex, FGM, Brasil) e roletes de algodão. Em seguida, foi aplicado gel de Nitrato de Potássio a 3% e Flúor a 0,11% (Ultra EZ, *Ultradent*, EUA) por 15 minutos para uma dessensibilização prévia. Procedeu-se com a aplicação da barreira gengival (Opal Dam, Ultradent, EUA), sobrepondo 0,5 mm acima da região cervical dos dentes. O gel clareador a base de peróxido de hidrogênio a 40% (*Opalescence Boost*, *Ultradent*, EUA) foi manipulado e aplicado por 40 minutos sobre o esmalte dental vestibular de segundo pré-molar a segundo pré-molar no arco superior e inferior simultaneamente. A cada 5 minutos, o gel era ativado com auxílio de um aplicador do tipo microbrush (Figura 2A, B). O paciente recebeu um par de moldeiras em acetato siliconado para realizar o clareamento caseiro supervisionado e o gel clareador a base de peróxido de carbamida a 15% (*Opalescence PF, Ultradent*, EUA) foi indicado para o uso por 2 horas/dia, com retornos a cada 7 dias para a avaliação e acompanhamento clínico. Finalizado o clareamento em 04 semanas, aguardou-se 02 semanas para estabilização da cor e foi realizada a análise do resultado (Figura 2C, D, E, F).

Com os modelos impressos em mãos, foi confeccionado um guia em silicone de adição (*SilicOne*, FGM, Brasil) para o ensaio restaurador com a resina bisacrílica (*PrimmaArt*, FGM, Brasil), seguido da análise e aprovação do paciente. A seguir, com o mesmo modelo de estudo, foram confeccionados dois outros guias em silicone de condensação massa densa (*Flex-Sil*, Maquira, Brasil) para orientar os desgastes vestibular e incisal e o mapeamento dos preparos dentários para as futuras facetas (Figura 3A, B, C, D).

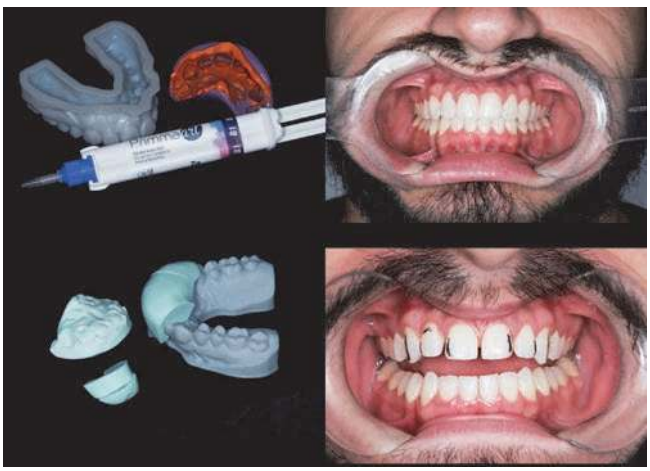

Figura 3: *(A) Guia para Mock-Up em resina bisacrílica feita sobre modelo 3D impresso; (B) Ensaio restaurador; (C) Guias de desgaste em silicone denso feitas sobre modelo impresso; (D) Mapeamento dos desgastes dentais.*

Os desgastes seletivos foram realizados em regiões dos dentes previamente delimitadas, com pontas diamantadas 2135 e 2135F sob irrigação e o acabamento dos preparos foi realizado com discos de lixa de granulação média e fina em baixa rotação. Os desgastes foram restritos ao nível supra gengival e verificados com as guias de desgaste. Finalizados os preparos, foi feito um primeiro escaneamento dos dentes das arcadas superior e inferior. Seguiu-se com a inserção do fio para afastamento gengival (*Ultrapack #00, Ultradent*, EUA) com a exposição dos términos dos preparos e procedeu-se com um novo escaneamento da região cervical após remoção dos fios, fazendo uma sobreposição de imagens que possibilitaram a correta visualização do preparo (CAD) viabilizando uma técnica precisa de confecção laboratorial (CAM) das facetas (Figura 4A, B, C, D).



Figura 4: *(A; B) Guias posicionados para verificar desgaste vestibular e incisal; (C) Fio afastador expondo os términos dos preparos para escaneamento; (D) Escaneamento dos dentes preparados.*

As facetas em cerâmica à base de dissilicato de lítio foram confeccionadas pelo laboratório de prótese dentária com a fresagem dos blocos unitários de dissilicato de lítio (*IPS Empress® CAD - Ivoclar Vivadent,* Suiça) na fresadora (*STRAUMANN MOTION 2, Straumann*, Suíça) e posterior maquiagem e queima em forno com temperatura inicial a 450ºc e final 750ºc. O protocolo clínico de cimentação adesiva foi iniciado pela desinfecção das facetas, seguido da prova seca em boca e com a pasta try in cor A1 (*All Cem Veener Try In Trans* - FGM, Brasil) para a validação da cor do cimento resinoso (*All Cem Veener* - FGM, Brasil). Após isto, procedeu-se ao preparo da superfície interna das cerâmicas com ácido fluorídrico a 10% *(CondaC* porcelana, FGM, Brasil) por 20 segundos. As peças foram lavadas e secas antes da aplicação do silano (Prosil, FGM, Brasil), e após sua volatização, foi aplicado o sistema adesivo (Ambar/APS, FGM, Brasil) na superfície interna das facetas somente no momento da cimentação de cada uma (Figura 5A, B, C, D, E).



Figura 5: *(A) Facetas em dissilicato de lítio; (B) Prova úmida com pasta try-in na cor A1; (C) Condicionamento interno das peças com ácido fluorídrico à 10%; (D) Aplicação do Silano no interior das peças; (E) Aplicação do sistema adesivo no interior das peças sem fotoativação.*

Foi realizado o isolamento do campo operatório, aplicação de ácido fosfórico 37% (*CondaC* 37, FGM, Brasil) no esmalte por 30 segundos a cada 3 dentes, bem como a lavagem e a secagem da superfície dental. O sistema adesivo (Ambar /APS - FGM, Brasil) foi aplicado nos dentes sem realizar a fotoativação. Iniciou-se a cimentação pelos dentes 11 e 21, seguido dos dentes 12 e 22, finalizando com os dentes 13 e 23, a fim de viabilizar o posicionamento correto das facetas até a finalização da cimentação. A fotoativação do cimento foi feita por 20 segundos, dente a dente, segundo indicação do fabricante, com o aparelho fotopolimerizador (*Radii Xpert,* SDI, Austrália) (Figura 6A, B, C, D). Ao final, realizou-se o acabamento e o polimento na linha de união entre faceta, cimento e término do preparo. As guias de protrusão e lateralidade foram verificadas. O paciente foi instruído quanto aos cuidados e recorrência de consultas para avaliação, sendo liberado ao final (Figura 6E, F).D

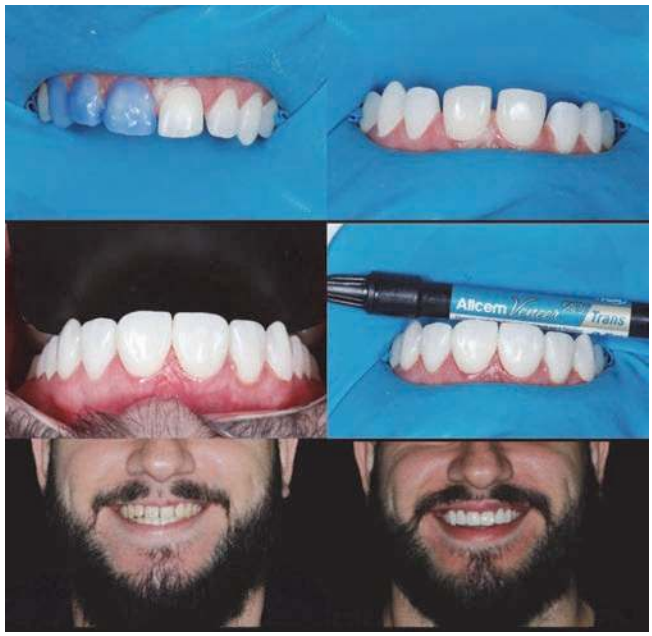

Figura 6*: (A) Condicionamento da superfície dental em esmalte com ácido fosfórico a 37%; (B) Aplicação de adesivo na superfície de dois dentes por vez sem foto ativação; (C) Cimentação com cimento resinoso na cor "transparente"; (D) Pós-cimentação imediato; (E) Foto de perfil inicial; (F) Foto de perfil final.*

DISCUSSÃO

A presença de múltiplos diastemas, especialmente nos dentes anteriores superiores pode afetar de maneira negativa a harmonia do sorriso e a capacidade de socialização do paciente.[10,11] Restaurações diretas em resina compostas ou indiretas em cerâmica são opções clínicas válidas para o fechamento dos diastemas, sendo que devemos trabalhar com uma abordagem clínica multidisciplinar para obtermos eficácia e previsibilidade no tratamento.[12] Neste trabalho foi

abordada a reabilitação estética e funcional de um paciente jovem com múltiplos diastemas no arco superior e queixa estética, tanto do formato quanto do posicionamento dos dentes.

Como etapa prévia à reabilitação com as facetas cerâmicas, a redução da saturação natural dos dentes com o clareamento dental viabiliza a confecção de preparos apenas nas regiões de maior retenção do esmalte e em locais que precisam de espaço para adaptação da peça protética. Desta forma, obtemos preparos muito mais conservadores, que seguem os princípios da preservação da estrutura dental, possibilitando maior adesão, longevidade e um excelente resultado estético.[13] O clareamento dental foi aplicado neste caso clínico com objetivo de reduzir a pigmentação dos dentes naturais, já que esta era uma queixa secundária do paciente, assim as facetas em cerâmica foram instaladas sobre o substrato clareado, reduzindo a necessidade de desgastes no esmalte dental.

Quanto ao planejamento do caso, diversas ferramentas digitais são facilitadoras, melhorando a comunicação entre paciente, técnico em prótese dentária e o cirurgião dentista, usando imagens digitais manipuladas por softwares para simular os resultados clínicos. Isso permite visualizar o tratamento antecipadamente e criar modelos 3D para os ensaios restauradores, garantindo a aprovação do paciente. Os guias em silicone ajudam no controle do desgaste do esmalte, preservando entre 0,1 e 0,5 mm de espessura, evitando remoção excessiva e garantindo restaurações mais precisas e longevas.[8,14,15] No presente trabalho o planejamento digital e a confecção das guias em silicone foram utilizadas em diversas etapas, como o mapeamento dos desgastes e confecção do guia restaurador, aumentando a previsibilidade do tratamento.

Com o uso do scanner intraoral, os dentes e as arcadas podem ser escaneados diretamente na boca do paciente, ou indiretamente, escaneando os modelos de gesso. A partir daí, as imagens obtidas serão projetadas para o desenho digital do sorriso (CAD) a fim de se manipular as imagens de acordo com a necessidade do tratamento. A seleção do método depende da forma em que o cirurgião-dentista tem acesso à tecnologia, sabendo que o escaneamento intrabucal elimina a etapa de moldagem tornando o tratamento mais preciso, rápido e confortável para o paciente e equipe de trabalho. [16,17] No caso clínico relatado todas as etapas de planejamento e confecção das peças protéticas foram realizadas no fluxo digital, reduzindo o tempo clínico tanto nas etapas iniciais, na instalação e ajustes finais.

Sobre a seleção do material restaurador, as facetas em cerâmica a base de dissilicato de lítio permitem reabilitações conservadoras, restaurando forma e proporção dental, favorecendo a estética do sorriso.[18] A técnica também demonstra vantagens quanto à preservação da estrutura dentária, podendo ser confeccionadas facetas com mínima espessura sem perder a resistência e a adaptação marginal.[19,20] As etapas laboratoriais podem ser tanto pela técnica convencional de prensagem quanto por fresagem em sistema CAD/CAM,[9] destacando-se o fluxo digital como uma escolha ideal para as reabilitações estéticas, como exemplificado neste trabalho.

Vale pontuar que apesar dos grandes avanços dos materiais e técnicas para confecção de restaurações minimamente invasivas, especialmente com o uso do sistema digital CAD/CAM e das cerâmicas, é necessário habilidade na manipulação do material, execução cuidadosa de todas as etapas, conhecimento profundo sobre o sistema e técnica para evitar complicações como trincas e fraturas das peças protéticas, que levam ao insucesso da reabilitação.[21]

Por fim, o relato do caso clínico apresentado neste trabalho evidencia que a combinação dos métodos tradicionais com os avanços da odontologia digital se configura como uma realidade cada vez mais presente na prática clínica. Essa integração proporciona maior agilidade no trabalho do cirurgião-dentista e resultados mais previsíveis, beneficiando tanto o profissional quanto o paciente. O domínio das técnicas e dos materiais usados tanto no fluxo digital quanto no analógico é fundamental para garantir reabilitações com alta estética e satisfação do paciente.

REFERÊNCIAS

1. Silva EMC, Brito ML, Carvalho BWL, Silva Junior MLS, Lira ALS. Impacto da presença de diastemas na autopercepção do sorriso em uma amostra de adolescentes. Arquivo em Odontologia, 2022;58:e17:166-174. **doi:** 10.35699/2178-1990.2022.37628.

2. Santos LR, Alves CMC. Cerâmicas odontológicas na confecção de facetas laminadas: qual a melhor escolha? Vittalle – Revista de Ciências da Saúde, 2020; 32(3):257-65. **doi:** 10.14295/vittalle.v32i3.12084

3. Jiang NW, Cheng YL, Huang HL, Zhong BJ, Bi W, Yu H. Correlation between patient satisfaction and color changes after tooth bleaching. J Esthet Restor Dent. 2024;36(3):437-444. **doi:** 10.1111/jerd.13200. Epub 2024 Feb 1. PMID: 38303586.

4. Zhang H, Chen J, Wang Y, Yu Y, Zhao Y, Song J, *et. al*. Fracture strength and bonding interface morphology of CAD/CAM-fabricated ceramic laminate veneers on bleached enamel treated with two different antioxidants. Dent Mater J. 2023;42(4):559-567. **doi:** 10.4012/dmj.2022-205. Epub 2023 Jun 9. PMID: 37302824.

5. Neto RNSL, Souza VMM, Rego MRS. Avaliação Contrastante entre os Paradgmas Digitais e Analógicos no Desenvolvimento de Práticas Reabilitadoras: Uma Revisão Sistemática de Literatura. Brazilian Journal of Implantology and Health Sciences, 2023; 5(5):2153-76. **doi:** 10.36557/2674-8169.2023v5n5p2153-2176.

6. Mühlemann S, Hjerppe J, Hämmerle CHF, Thoma DS. Production time, effectiveness and costs of additive and subtractive computer-aided manufacturing (CAM) of implant prostheses: A systematic review. Clin Oral Implants Res. 2021;32 Suppl 21(Suppl 21):289-302. **doi:** 10.1111/clr.13801. PMID: 34642980; PMCID: PMC9293467.
7. Akhlaghian M, Khaledi AA, Mosaddad SA, Dabiri S, Giti R, Kadkhodae F, *et. al*. The internal and marginal adaptation of lithium disilicate endocrowns fabricated using intra and extraoral scanners: An in-vitro study. PLoS One. 2024;19(4):e0301361. **doi:** 10.1371/journal.pone.0301361. PMID: 38625957; PMCID: PMC11021016.
8. Llerena-Icochea AE, Velo MMAC, Borges AFS, Mondelli RFL, Furuse AY. Multidisciplinary approach for anatomical correction and diastema closure with laminates veneers: a clinical report. Brazilian Dental Science, 2020; 23(2):1-9. **doi:** 10.14295/bds.2020.v23i2.1817.
9. Maenosono RM, Martins LKP, Silva ED, Oda DF, Ishikiriama BLC, Ishikiriama SK. Tratamento estético de diastemas múltiplos com facetas pelo sistema CAD-CAM. Full Dentistry in Science, 2015; 6(22):151-7.
10. Malheiros AS, Barboza JR, Pinheiro Neto SM, Dibai DB, Maia Filho EM, Pinzan-Vercelino CM, *et al.* Laypersons' Esthetic Perception of Different Dentogingival Characteristics Based on Smile Dynamics: Cross-Sectional Study. Int J Dent. 2024;2024:5561640. **doi:** 10.1155/2024/5561640. PMID: 38264679; PMCID: PMC10805554.
11. Sabri NABM, Ridzwan SBB, Soo SY, Wong L, Tew IM. Smile Attractiveness and Treatment Needs of Maxillary Midline Diastema with Various Widths: Perception among Laypersons, Dental Students, and Dentists in Malaysia. Int J Dent. 2023;2023:9977868. **doi:** 10.1155/2023/9977868. PMID: 37095900; PMCID: PMC10122581.
12. Alencar MS, Araújo DF, Maenosono RM, Ishikiriama BL, Francischone CE, Ishikiriama SK. Reestablishment of esthetics with minimum thickness veneers: a one-year follow-up case report. Quintessence Int. 2014;45(7):593-7. **doi:** 10.3290/j.qi.a31804. PMID: 24847498.
13. Rodrigues RB, Veríssimo C, Pereira RD, Queiroz CL, Novais VR, Soares CL, *et. al*. Clareamento dentário associado a facetas indiretas em cerâmica: abordagem minimamente invasiva. Revista de Odontologia Brasileira Central, 2012; 21(59):520-5. **doi:** 10.36065/robrac.v21i59.673
14. Perasso R, Imelio M, Alcidi R. Interdisciplinary planning as a landmark for treatment: Case report with a 2-years follow-up. Dental Press J Orthod. 2018;23(6):41.e1-41.e12. **doi:** 10.1590/2177-6709.23.6.41.e1-12.onl. PMID: 30672992; PMCID: PMC6340192.
15. Awchat KL, Dua P, Kumar RV. Integration of Digital and Analog Workflow to Achieve Predictable Esthetics: A Novel Approach. Contemp Clin Dent. 2023;14(1):81-83. **doi:** 10.4103/ccd.ccd_581_21. Epub 2022 Nov 3. PMID: 37249997; PMCID: PMC10209782.
16. Salmi M, Paloheimo KS, Tuomi J, Ingman T, Mäkitie A. A digital process for additive manufacturing of occlusal splints: a clinical pilot study. J R Soc Interface. 2013;10(84):20130203. **doi:** 10.1098/rsif.2013.0203. PMID: 23614943; PMCID: PMC3673156.
17. Berli C, Thieringer FM, Sharma N, Müller JA, Dedem P, Fischer J, *et. al*. Comparing the mechanical properties of pressed, milled, and 3D-printed resins for occlusal devices. J Prosthet Dent. 2020;124(6):780-786. **doi:** 10.1016/j.prosdent.2019.10.024. Epub 2020 Jan 17. PMID: 31955837.
18. Soares PV, Spini PH, Carvalho VF, Souza PG, Gonzaga RC, Tolentino AB, *et. al*. Esthetic rehabilitation with laminated ceramic veneers reinforced by lithium disilicate. Quintessence Int. 2014 Feb;45(2):129-33. doi: 10.3290/j.qi.a31009. Erratum in: Quintessence Int. 2014 Apr;45(4):318. Spini, Pedro Henrique [corrected to Spini, Pedro Henrique Rezende]; Gonzaga, Ramon Corrêa [corrected to Gonzaga, Ramon Corrêa de Queiroz]. PMID: 24389565.
19. Andrade OS, Hirata R, Celestrino M, Seto M, Siqueira S Jr, Nahas R. Ultimate ceramic veneer: a laboratory-guided preparation technique for minimally invasive laminate veneers. J Calif Dent Assoc. 2013;40(6):489-94. PMID: 22856034.
20. Pedrazzi H, Santos CYG, Takeuchi CYG, Andrade MF. Reabilitação estética do sorriso por meio do sistema cerâmico dissilicato de lítio: relato de caso. Full Dentistry in Science, 2014; 6(21):112-7.
21. Bueno TL, Agulhari MAS, Camesci CB, Francisconi PAS, Mondelli RFL, Borges, AFS. Caso clínico de confecção de laminados cerâmicos minimamente invasivos: importância do domínio do sistema CAD-CAM como um dos fatores de sucesso. Full Dentistry in Science. 2019; 10(40):74-82. **doi:** 10.24077/2019;1040-7482.